

УДК 16-007-053.1

DOI 10.17802/2306-1278-2026-15-1-109-125

ВАРИАНТЫ ПЕРВОГО ЭТАПА ГЕМОДИНАМИЧЕСКОЙ КОРРЕКЦИИ СИНДРОМА ГИПОПЛАЗИИ ЛЕВОГО СЕРДЦА

Е.Н. Амансахатова^{1,2}, И.А. Соинов¹, Ю.Ю. Кулябин¹, Н.Р. Ничай^{1,3}, К.А. Рзаева⁴,
О.С. Аникина¹, И.А. Велюханов¹, А.Н. Архипов¹

¹ Федеральное государственное бюджетное учреждение «Национальный медицинский исследовательский центр имени академика Е.Н. Мешалкина» Министерства здравоохранения Российской Федерации, ул. Речкуновская, 15, Новосибирск, Российская Федерация, 630055; ² Федеральное государственное автономное образовательное учреждение высшего образования «Новосибирский национальный исследовательский государственный университет», ул. Пирогова, 1, Новосибирск, Российская Федерация, 630090; ³ Федеральное государственное бюджетное образовательное учреждение высшего образования «Новосибирский государственный медицинский университет» Министерства здравоохранения Российской Федерации, ул. Красный проспект 52, Новосибирск, Российская Федерация, 630091; ⁴ Федеральное государственное бюджетное учреждение «Национальный медицинский исследовательский центр имени В.А. Алмазова» Министерства здравоохранения Российской Федерации, ул. Аккуратова, 2, Санкт-Петербург, Российская Федерация, 197341

Основные положения

• В данном обзоре рассмотрены варианты первого этапа гемодинамической коррекции СГЛС, описаны возможные осложнения, которые могут встречаться в послеоперационном периоде и представлены варианты их предотвращения в интраоперационном периоде.

Резюме

Синдром гипоплазии левого сердца (СГЛС) – это врожденный порок сердца, который характеризуется незрелыми структурами левых отделов сердца. СГЛС является редким пороком у новорожденных и встречается в 2–3% случаев среди всех врожденных пороков сердца. Радикальная коррекция данного порока представлена первичной трансплантацией сердца. Однако дефицит органов и запрет проведения данной процедуры пациентам младше 18 лет делает ее недоступной. Поэтому в данном обзоре представлены варианты хирургической коррекции новорожденных детей с синдромом гипоплазии левых отделов сердца, их преимущества и недостатки, а также возможные осложнения.

Ключевые слова СГЛС • Процедура Норвуда • Гибрид

Поступила в редакцию: 23.08.2025; поступила после доработки: 17.09.2025; принята к печати: 04.11.2025

THE 1st STAGE OF HEMODYNAMIC STRATEGIES FOR MANAGEMENT OF HYPOPLASTIC LEFT HEART SYNDROME

E.N. Amansakhatova^{1,2}, I.A. Soynov¹, Yu.Yu. Kulyabin¹, N.R. Nichay^{1,3}, K.A. Rzaeva⁴,
O.S. Anikina¹, I.A. Velukhanov¹, A.N. Arkhipov¹

¹ Meshalkin National Medical Research Center, 15, Rechkunovskaya St., Novosibirsk, Russian Federation, 630055; ² Novosibirsk State University, 1, Pirogova St., Novosibirsk, Russian Federation, 630090; ³ Novosibirsk State Medical University, 52, Krasniy Prospekt, Novosibirsk, Russian Federation, 630091; ⁴ Almazov National Medical Research Center, 2, Akkuratova St., Saint Petersburg, Russian Federation, 197341

Highlights

• The research presented in this paper evaluates the alternatives for the 1st stage of hemodynamic correction of HLHS, outlines possible complications that may emerge in the postoperative phase, and provides approaches for their overcome in the intraoperative period.

Abstract

Hypoplastic left heart syndrome (HLHS) is a congenital heart disease that describes in the underdevelopment of the left-sided structures of the heart. HLHS is a rare defect in infants born and occurs in 2–3% of all congenital heart diseases.

Для корреспонденции: Екатерина Назаровна Амансахатова, e.amansakhatova@mail.ru; адрес: ул. Речкуновская, 15, Новосибирск, Российская Федерация, 630055

Corresponding author: Ekaterina N. Amansakhatova, e.amansakhatova@mail.ru; address: 15, Rechkunovskaya St., Novosibirsk, Russian Federation, 630055

Primary heart transplantation demonstrates a radical correction of HLHS. However, a shortage of organs and a prohibition on this procedure to juvenile make it unavailable. Therefore, this review presents options for surgical correction of newborns with hypoplastic left heart syndrome, their advantages and disadvantages, as well as possible complications.

Keywords HLHS • Norwood procedure • Hybrid procedure

Received: 23.08.2025; received in revised form: 17.09.2025; accepted: 04.11.2025

Список сокращений

АИК – аппарат искусственного кровообращения	ПТФЭ – политетрафторэтилен
ВПС – врожденный порок сердца	СГЛС – синдром гипоплазии левого сердца
ИК – искусственное кровообращение	ТК – трикуспидальный клапан
ОАП – открытый артериальный проток	ТН – трикуспидальная недостаточность
ПЖ – правый желудочек	ТР – трикуспидальная регургитация

Введение

Нарушение внутриутробного развития плода может приводить к замедлению роста левых отделов сердца и развитию синдрома гипоплазии левого сердца (СГЛС). Синдром гипоплазии левого сердца – это врожденный порок сердца (ВПС), характеризующийся критическим недоразвитием левого желудочка с атрезией или выраженной гипоплазией митрального и/или аортального клапана и гипоплазией восходящего отдела аорты и/или ее дуги. Распространенность СГЛС составляет 2 случая на 10 000 новорожденных, а частота – 2–3% среди всех ВПС. При естественном течении летальность в период новорожденности достигает 95%, что требует экстренного перевода в специализированный хирургический стационар для оперативного лечения вскоре после рождения [1–3]. Показатели выживаемости в послеоперационном периоде в крупных кардиохирургических центрах с большим опытом подобных вмешательств достигают 90% [4].

Течение порока во многом зависит от степени выраженности гипоплазии левых структур сердца. Однако немаловажную роль в выживании новорожденных до хирургического вмешательства играет наличие таких внутриутробных коммуникаций, как открытый артериальный проток (ОАП) и межпредсердное сообщение, проходимость которых поддерживается непрерывной инфузией простагландина E1 (PGE1) в предоперационном периоде [4, 5].

В настоящее время для пациентов с диагнозом СГЛС доступно два варианта оперативного вмешательства: паллиативная трехэтапная хирургическая коррекция, существенно повышающая продолжительность жизни данной категории больных, либо трансплантация сердца (как ранняя, так и поздняя). Однако, большинство кардиохирургических центров остаются приверженцами трехэтапного подхода [6]. Основной идеей в лечении пациентов с СГЛС является создание одножелудочковой гемодинамики [4].

Существует два варианта проведения первого паллиативного этапа в виде процедуры Норвуда или Гибридного подхода (транскатетерная процедура и хирургическая операция в период новорожденности). Несмотря на множество различных модификаций, выбор между этими двумя подходами на первом этапе до сих пор остается предметом дискуссий. На втором этапе проводят процедуру Гленна или геми-Фонтен, формируя двунаправленный кавапульмональный анастомоз. Это позволяет снизить преднагрузку на единственный желудочек, обеспечивающий как системный, так и легочный кровотоки. В отдельных случаях, при пограничной гипоплазии левого сердца, выполняют корригирующую операцию, направленную на восстановление бивентрикулярного кровообращения [7]. Третьим, заключительным этапом является операция Фонтена. С ее помощью достигается главная цель комплексной коррекции СГЛС – полное разделение большого и малого круга кровообращения [5].

Несмотря на то что во многих ведущих центрах за последние 10 лет показатели выживаемости после первого этапа гемодинамической коррекции значительно улучшились и составляют 85–90%, данная операция сопровождается высоким риском послеоперационных осложнений как в ближайшем, так и в отдаленном послеоперационном периоде [8]. Осложнения ближайшего послеоперационного периода зависят от выбора хирургического подхода для проведения первого этапа комплексной коррекции и характеризуются развитием рекоарктации аорты, стеноза ветвей легочной артерии, нарушения функции трикуспидального клапана (ТК). В отдаленном периоде отмечаются межэтапная летальность и дисфункция правого желудочка (ПЖ). Поэтому уже на первом этапе возникают сложности в выборе корректного способа хирургического лечения, так как каждый из двух вариантов имеет свои риски и особенности [6].

«Классический» подход первого этапа-процедура Норвуд

Еще в 1983 г. Норвудом и его коллегами был описан первый этап хирургического паллиативного лечения детей с СГЛС, который проводится в первую неделю жизни. В настоящее время, наряду с «классическим» методом, существует гибридный подход и трансплантация сердца, однако «классическая» коррекция остается наиболее распространенной стратегией хирургического лечения пациентов с СГЛС [9]. Основная идея этого этапа заключается в создании системного ПЖ, способствующего обеспечить кровоток по большому кругу кровообращения и коронарному руслу, а также в достижении сбалансированного системного и легочного кровотока на фоне повышенной потребности миокарда в кислороде [10, 12, 13].

Несмотря на множество модификаций процедуры Норвуд, достичь данной идеи удастся за счет реализации основных звеньев гемодинамической коррекции:

1. На первом этапе выполняется реконструкция аорты с использованием гомотрансплантата легочной артерии и/или ксеноперикарда с включением в общий ствол проксимального отрезка легочной артерии. Это дает возможность создать новый анатомический элемент – неоаорта. Данный этап обеспечивает беспрепятственный отток в большой круг кровообращения из ПЖ [5, 12, 14].

2. Затем при наличии рестриктивного межпредсердного сообщения выполняется предсердная септэктомия. Это обеспечивает неограниченный поток насыщенной кислородом крови из левого предсердия в правое предсердие, что необходимо для адекватного венозного возврата и наполнения ПЖ в диастолу [10].

3. Завершающим элементом коррекции является обеспечение легочного кровотока путем создания шунта из политетрафторэтилена (ПТФЭ), либо от безымянной или подключичной артерии в правую легочную артерию (модифицированный шунт Блэлока-Тауссиг), либо от ПЖ в левую легочную артерию (шунт Сано) [10, 12, 14].

Существует множество мнений относительно выбора шунта для обеспечения легочного кровотока, однако большинство исследований свидетельствуют о предпочтительности шунта Сано на первом этапе гемодинамической коррекции. При традиционной процедуре Норвуда через модифицированный шунт Блэлока-Тауссиг осуществляется непрерывный прямой поток крови, вызывающий «коронарное обкрадывание», ишемию миокарда и нестабильность кровообращения. Коронарное обкрадывание происходит вследствие того, что избыточный легочный кровоток, который проходит через шунт во время фазы диастолы, приводит к перегрузке объемом единственного желудочка. В результате

происходит снижение функции миокарда ПЖ, развитие злокачественных аритмий и повышается риск внезапной сердечной смерти [5, 15]. Использование шунта Сано при процедуре Норвуда позволяет избежать коронарного обкрадывания, что улучшает результаты как в раннем, так и в позднем послеоперационном периоде. Однако, к сожалению, шунт Сано, как и подключично-легочный шунт, так же приводит к развитию сердечной недостаточности. Она возникает вследствие повышения конечного диастолического объема и снижения фракции выброса ПЖ [16]. Данные исследований показывают, что применение шунта Сано, в отличие от шунта Блэлока-Тауссиг, ассоциировано с более низкой смертностью и общей частотой осложнений в течение первых двух лет после операции. Однако в отдаленном периоде значимых различий в результатах между двумя типами шунтов не было [6].

Независимо от выбора шунта (Блэлока-Тауссиг или Сано), процедуру Норвуда удастся провести только с использованием аппарата искусственного кровообращения (АИК) в условиях глубокой гипотермии (18С), циркуляторного ареста и/или изолированной регионарной церебральной перфузии [5, 6]. Применение АИК у новорожденных также влияет на показатели интраоперационного и послеоперационного течения, вызывая ряд различных осложнений, которые могут привести к летальному исходу [17]. В интраоперационном периоде у некоторых пациентов может возникнуть не только проблема невозможности отключения искусственного кровообращения (ИК) для завершения процедуры Норвуда, а также необходимость повторного подключения ИК для исправления структурных нарушений, что требует более длительного нахождения новорожденных в условиях глубокой гипотермии. Таким образом, показатели выживаемости, по данным литературы, снижаются до 71,4%, однако при отсутствии необходимости повторного подключения ИК или продолжительного нахождения в условиях глубокой гипотермии показатели выживаемости достигают 92,5% [18]. Кроме того, во время ИК существует риск повреждения центральной нервной системы. Это происходит вследствие длительной гипоксемии, гипотонии, повторного подключения ИК или эмболии, что ведет к развитию инсульта [19]. Ранний послеоперационный период в течение первых 2 часов в 39,1% случаев осложняется гипоксемией, которая приводит к развитию послеоперационной дыхательной недостаточности и острому респираторному дистресс синдрому, что требует более длительного проведения искусственной вентиляции легких (ИВЛ) более 7 дней или повторную интубацию [17].

Ранний послеоперационный период после процедуры Норвуда у новорожденных с СГЛС достаточно часто осложняется рекоарктацией аорты у 18% пациентов. Так как повторная обструкция

аорты увеличивает постнагрузку, приводящая к дисфункции единственного желудочка и трикуспидальной регургитации (ТР), то происходит снижение сердечного выброса. Это значительно повышает показатели летального исхода в межэтапном периоде гемодинамической коррекции, поэтому требуется повторная реконструкция аорты, которая также может ухудшать послеоперационное течение [20]. Считается, если в процессе формирования неоаорты на этапе процедуры Норвуда проводить резекцию перешейка дуги аорты, то существенно снижаются показатели рецидива коарктации аорты в раннем послеоперационном периоде [14].

С повышенной смертностью и развитием послеоперационных осложнений связано возникновение полного или частичного тромбоза шунта, который является частым послеоперационным осложнением у детей с одним желудочком. По данным литературы, смертность от тромбоза шунта достигает 25% случаев. Высокий риск развития тромбоза связан с длительным временем ИК и длительное пребывание пациента в отделении интенсивной терапии. Предполагают, что это связано с дисфункцией ПЖ, которая приводит к ухудшению перфузии и кровотока. Но применение в раннем послеоперационном периоде адекватной антикоагулянтной терапии в виде препаратов нефракционированного гепарина снижает риск тромбоза, что способствовало решить данную проблему и завершить реконструкцию кровоснабжения Фонтена [15, 21].

Кроме того, многие кардиохирургические центры для борьбы с этой проблемой в качестве шунта используют клапанный кондуит Сано, изготовленного на основе бедренной вены. Данная модификация шунта из-за отсутствия легочной регургитации и перегрузки объемом ПЖ снижает нагрузку на единственный желудочек. Это приводит не только к улучшению функции ПЖ в раннем послеоперационном периоде, но и к повышению гемодинамической стабильности, что существенно влияет на ранние и отдаленные результаты [22].

Таким образом, смертность между I и II стадиями комплексной паллиативной коррекции составляет 6% случаев при использовании шунта Сано и 18% случаев – шунта БТ. Поэтому предпочтительно выполнять процедуру Норвуда с шунтом Сано, оптимально обеспечивающий легочный кровоток у детей с СГЛС. Но несмотря на стабильно высокие показатели выживаемости «классического» подхода, главными осложнениями данного подхода в раннем послеоперационном периоде остаются рекоарктация аорты и недостаточность ТК, а в позднем – сердечная недостаточность IV класса по NYHA.

Методики реконструкции неоаорты при проведении процедуры Норвуда

Поскольку у новорожденных с СГЛС восходя-

щая аорта и ее дуга гипоплазированы, то неотъемлемым элементом первого этапа гемодинамической коррекции является реконструкция дуги аорты посредством формирования неоаорты для обеспечения беспрепятственной системной и коронарной перфузии. Существует большое разнообразие методик реконструкции дуги аорты; однако наиболее широко применяемыми в кардиохирургических центрах являются «классическая» техника, техника Мее, «interdigitating» и методика «дымохода» [23–25].

«Классическая» методика реконструкции неоаорты заключается в прямой реконструкции неоаортальной дуги с использованием заплаты из гомографта или аутоперикарда, обработанного в растворе глутаральдегида (рис. 1). Перед восстановлением аорты проводят анатомическую оценку дуги аорты, со стороны легочной артерии перевязывают ОАП и пересекают на аортальной стороне. Легочный ствол пересекают рядом с ее ветвями. Затем рассекают гипоплазированную аорту от места пересеченного легочного ствола по малой кривизне дуги аорты, продолжая разрез через пересеченный ОАП до точки, расположенной немного дистальнее перешейка аорты. Далее соединяют проксимальный отдел восходящей аорты с проксимальной частью легочного ствола, после чего проводят реконструкцию дуги при помощи заплаты начиная от проксимального края нисходящего отдела грудной аорты до восходящей аорты, чтобы завершить проксимальную линию Damus-Kaye-Stansel [23].

Несмотря на то, что «классическая» методика процедуры Норвуда во время гемодинамической коррекции новорожденных с СГЛС широко используется в кардиохирургических центрах и демонстрирует высокие показатели послеоперационной выживаемости, однако низкие показатели смертности в большинстве случаев после применения данной методики формируются от развития таких осложнений, как рекоарктация неоаорты. По данным литературы, развитие рекоарктации неоаорты после «классической» методики процедуры Норвуда происходит из-за того, что в стенке аорты сохраняется остаточная протоковая ткань, которая может распространяться от места отхождения ОАП в проксимальном и дистальном направлении аорты. В дальнейшем, дуктальная ткань способна сокращаться, приводя к развитию обструкции неоаорты, которая приводит к дисфункции единственного желудочка и ТР [26, 27].

Для уменьшения риска развития рекоарктации неоаорты, была предложена техника «interdigitating» (рис. 2) [24, 25], которая подразумевала полную резекцию дуктальной ткани или коарктационного участка дуги аорты. После резекции остаточной ткани легочный ствол пересекают, а его правую стенку рассекают до его основания. Затем проводят два параллельных продольных разреза в

проксимальной части нисходящего отдела грудной аорты на передней и задней стороне, а также пересекают гипоплазированную восходящую аорту и ее дугу. Между дистальным краем дуги и задним продольным разрезом проксимальной части нисходящей аорты формируется расширенный анастомоз. Реконструкция неоаорты со стороны восходящей аорты формируется с помощью анастомоза между лоскутом гипоплазированной восходящей аорты и главной легочной артерией. Оставшаяся часть неоаорты формируется с помощью заплаты из гомографта. Данная методика реконструкции дуги аорты значительно снижает частоту развития осложнений, наиболее важной из них является рекоарктация. Согласно исследованиям, частота рекоарктации в послеоперационном периоде при использовании «классической» методики достигает 46%, в то время как при технике «interdigitating» этот показатель не превышает 15%, а в некоторых исследованиях составляет 0% [25].

Как «классический» вариант реконструкции аорты, так и техника «interdigitating» подразумевают использование биологических и синтетических заплат, поэтому рекоарктация неоаорты может возникнуть вследствие использования заплаты из гомотранслтата, который подвержен не только дегенерации и кальцификации, но также отсутствию роста и эластичности, что способствует развитию обструкции аорты. По данным литературы, применение бычьего или конского аутоперикарда в качестве заплаты для создания неоаорты увеличивает скорость рекоарктации при отсутствии признаков кальцификации. Кроме того, обе методики способствуют развитию стенозу легочной артерии из-за больших размеров заплаты, которая после завершения реконструкции неоаорты сформирует неоаорту готической формы больших размеров, что вызовет

компрессию легочной артерии. Экстракардиальная обструкция легочной артерии увеличивает легочное сосудистое сопротивление, способствуя развитию легочной гипертензии, что также отрицательно влияет на показатели летальности в послеоперационном периоде [24].

Сохранение развития рекоарктации и компрессии легочной артерии способствовало разработке техники Роджера Ми и ее модификации – техники «дымоход» при реконструкции дуги неоаорты (рис. 3) [25]. Вначале перевязывают ОАП вблизи стенки аорты и пересекают его со стороны легочного ствола. Главная легочная артерия пересекается более дистально, а из ее правой и левой ветвей формируется U-образный лоскут единым блоком. Задний дефект легочного ствола ушивают для уменьшения его диаметра и создания адекватной длины. Затем иссекается дуктальная ткань вместе с ОАП, после чего рассекают малую кривизну гипоплазированной аорты. На проксимальном конце нисходящей аорты проводят два параллельных разреза, с помощью которых формируют расширенный анастомоз с дистальным краем дуги аорты. Сформированный ствол неоаорты анастомозируют с ранее сформированным анастомозом между дистальным краем дуги и проксимальным краем нисходящей аорты. Завершают реконструкцию неоаорты анастомозом между восходящей аортой и сформированным ранее дымоходом [28, 29]. В данной методике риск развития осложнений снижается за счет использования нативных тканей, что благоприятно влияет на соматический рост новорожденного, способствуя снижению рисков развития рекоарктации. Также, на развитие рекоарктации неоаорты влияет геометрия дуги аорты, а применение техники «дымоход» в первом этапе паллиативной гемодинамической коррекции способствует созданию идеальной

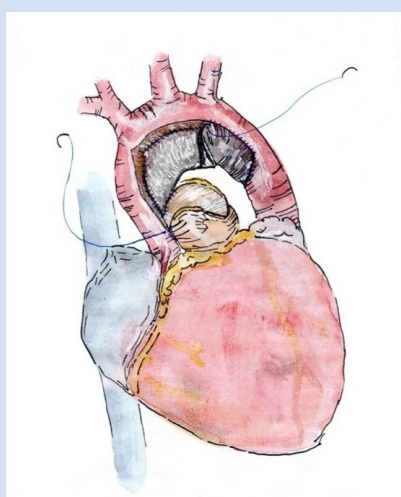


Рисунок 1. «Классическая» методика реконструкции неоаорты во время п. Норвуда

Figure 1. “Classic” Neoaortic Reconstruction Technique in the Norwood Procedure

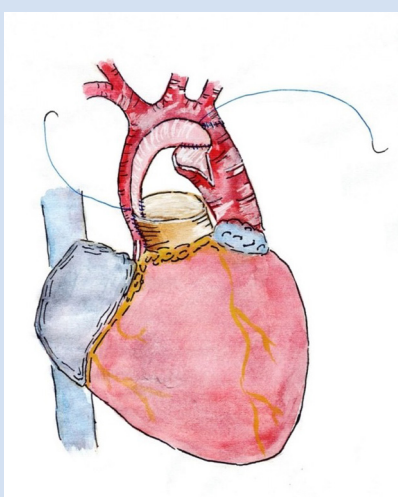


Рисунок 2. Реконструкция неоаорты по техники «интердиджейтинг» во время п. Норвуда

Figure 2. “Interdigitating” Neoaortic Reconstruction Technique in the Norwood

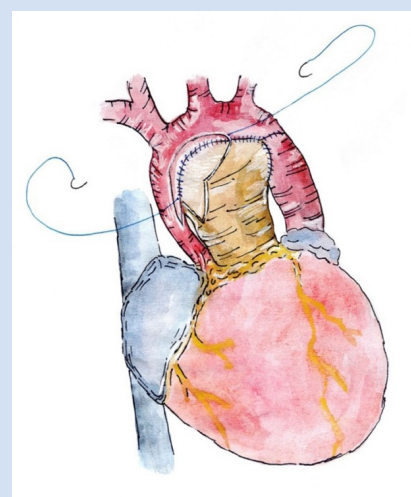


Рисунок 3. Техника реконструкция неоаорты «Дымоход» при п. Норвуда

Figure 3. “Chimney” Neoaortic Reconstruction Technique in the Norwood Procedure

романской формы дуги, которая предотвращает образование турбулентного кровотока, способствуя развитию неоаортальной недостаточности. Кроме того, при использовании данной методики, за счет обеспечения продольного вытяжения горизонтальной складки неоаорты, формируется расширенное субаортальное пространство, которое предотвращает компрессию легочной артерии и главного бронха, уменьшая частоту повторных вмешательств в межэтапном периоде при многоэтапной коррекции СГЛС [24, 30].

Гибридный подход

В начале 1990-х гг. Гиббс и его коллеги разработали альтернативный способ первого этапа гемодинамической коррекции в виде гибридного подхода, который позволял достичь тех же целей, что и «классический» подход [31]. Гибридное лечение СГЛС получило широкое распространение в кардиохирургических центрах благодаря своему раннему успеху, поскольку позволяло минимизировать вредное воздействие обычного хирургического вмешательства у пациентов из группы высокого риска, что характеризовалось снижением 30-дневной смертности. Согласно опубликованным данным, к группе высокого риска относят новорожденных, имеющие массу тела меньше 2,5 кг, недоношенные (гестационный возраст менее 34 недель), пациенты с рестриктивной или интактной межпредсердной перегородкой, трикуспидальной недостаточности (ТН), дисфункцией ПЖ, генетическими пороками развития (синдром Тернера, синдром Кабуки и т.д.), экстракардиальные аномалии, предоперационный шок и острая почечная недостаточность. Эти факторы являются наиболее значимыми предикторами летального исхода после процедуры Норвуда в неонатальном периоде [5, 32, 33].

Основными звеньями гибридной варианта коррекции являются: стентирование ОАП через легочный ствол, который обеспечивает системный кровоток без необходимости введения простагландина E1; билатеральное суживание легочных артерий обеспечивает ограниченный легочный кровоток, что снижает риск развития коронарного обкрадывания; при наличии рестриктивного/интанктного межпредсердного сообщения устанавливаются стент или проводят баллонную септостомию для достижения беспрепятственного кровотока из левого предсердия в правое [5, 31].

Основным преимуществом использования данного метода является возможность избежать применения ИК, глубокой гипотермии, циркуляторного ареста и/или изолированной регионарной церебральной перфузией в неонатальном периоде. Это не только приводит к улучшению прогноза лечения, но и дает возможность рассматривать гибридный подход как операцию выбора для груп-

пы новорожденных с высоким риском фетальных осложнений и отягощенной соматической патологий [12]. Данное преимущество имеет принципиальное значение, поскольку у новорожденных с СГЛС к моменту рождения развитие головного мозга отстает от такового у здоровых сверстников приблизительно на 5 недель. Проведение классической процедуры Норвуда невозможно без циркуляторного ареста, в то время как незрелость мозга у пациентов с СГЛС повышает уязвимость нервной системы к повреждающему воздействию ИК. Гибридный подход, не требующий применения ИК, позволяет минимизировать этот риск. Более того, согласно данным МРТ, у детей после гибридной коррекции в отдаленном периоде отмечается сопоставимый с контрольной группой того же возраста общий объем серого вещества, тогда как у пациентов, перенесших операцию Норвуда, наблюдается стойкое снижение объема серого вещества [13].

Кроме того, данный подход используют в качестве предтрансплантационного паллиативного лечения для стабилизации гемодинамики у новорожденных с СГЛС, находящиеся в ожидании подходящего органа, но не являющихся кандидатами на первичную трансплантацию сердца. Таким пациентам невозможно провести «классическую» процедуру Норвуда из-за выраженной дисфункции ПЖ и недостаточности трехстворчатого клапана [34].

Также, многие кардиохирургические центры используют гибридную тактику при пограничном варианте СГЛС, что может отсрочить принятие окончательного решения о выборе стратегии коррекции (уни- или бивентрикулярной реконструкции). Данный подход направлен на стимулирование роста левого желудочка. Это обеспечивается поддержанием умеренно рестриктивного дефекта межпредсердной перегородки, который способствует усилению кровотока в левый желудочек, что увеличивает шансы на бивентрикулярное восстановление [34].

Однако перфузия головного мозга и коронарных артерий при данном подходе осуществляется ретроградным кровотоком через дугу аорты. Но сужение просвета протоковым стентом в области перешейка аорты, либо отсроченное развитие коарктации в 25% случаев приводит к возникновению ретроградной обструкции дуги аорты, что способствует развитию церебральной и коронарной гипоперфузии. Поэтому, чтобы избежать данного осложнения, было предложено дополнить гибридную процедуру имплантацией обратного шунта Блэлока-Тауссиг, что способствует смягчению последствий ретроградной обструкции дуги [13].

Очевидно, что сердце и сосуды растут, а инородные тела – нет, как например, стент в артериальном протоке и тесьма на легочных артериях. Однако легочное сосудистое сопротивление со временем снижается, что делает изначально адекватное су-

живание нецелесообразным. Кроме того, взаимодействие нативных тканей со стентом в артериальном протоке приводит к активации клеточной пролиферации, поэтому прогрессирующая обструкция просвета является частым осложнением, которое также влияет на течение межэтапного периода [35].

К недостаткам данного подхода относят не только возможные осложнения в послеоперационном периоде, такие как стеноз и рекоарктация дуги аорты, но и технические сложности при его выполнении. Поскольку в рамках данной методики легочный кровоток обеспечивается через собственные легочные артерии, легочные артерии сужаются специальными лентами Gore-Tex, для того чтобы избежать легочной перегрузки. Данная процедура может показаться технически простой, но чрезмерное или недостаточное сужение легочных артерий может привести к легочной гипоперфузии или гиперперфузии, что делает этот хирургический этап действительно сложным. Кроме того, ограничение легочного кровотока должно быть адаптировано к каждому пациенту из-за индивидуальной вариабельности легочного сосудистого сопротивления [35].

Многие исследования показывают, при проведении гибридного подхода на первом этапе гемодинамической коррекции СГЛС межэтапная выживаемость достигает 97,5%, а после проведения второго комплексного этапа составляет порядка 92%. Это говорит о том, что по сравнению с процедурой Норвуда, данный подход обеспечивает не только более быстрое послеоперационное восстановление, но и способствует достижению сохранения функции желудочка к моменту выполнения второго этапа паллиативного лечения. Поэтому многие кардиохирургические центры стали использовать гибридный подход на первом этапе гемодинамической коррекции в качестве альтернативы процедуре Норвуда у новорожденных с СГЛС, особенно у пациентов высокого риска [10, 36].

Трансплантация сердца

Первичная трансплантация сердца у новорожденных с СГЛС является радикальным и наиболее предпочтительным способом лечения данного порока. Однако еще на предоперационном этапе возникает ряд трудностей, ограничивающие применение этого подхода, в частности, дефицит донорских органов и запрет проведения трансплантации сердца лицам, не достигших 18-летнего возраста, действующие во многих странах [5].

Новорожденным с СГЛС при критически высоком риске поэтапного восстановления показано проведение первичной трансплантации. В настоящее время умирают около 20% новорожденных, находясь в списках резерва, кому была запланирована первичная трансплантация сердца. Поэтому некоторые кардиохирургические центры приняли

гибридную процедуру первого этапа в качестве «моста» к трансплантации, чтобы увеличить выживаемость в период ожидания [5].

Кроме того, трансплантация сердца может быть рассмотрена тогда, когда не удается добиться благоприятного прогноза после многоэтапной паллиативной коррекции или при развитии множественных осложнений, ассоциированных с кровообращением по Фонтену [31].

Недостаточность трикуспидального клапана

Многоэтапная хирургическая коррекция гемодинамики при СГЛС сопряжена с риском развития недостаточности трехстворчатого клапана, частота которой достигает 25%. Несмотря на значительное снижение показателей смертности и повышение выживаемости до 87–95% в течение 20-летнего периода, достигнутое за последнее десятилетие благодаря усовершенствованию методов паллиативной коррекции, возникновение ТР ассоциировано с повышенным риском ранней послеоперационной летальности, необходимостью повторных хирургических вмешательств, а также оказывает существенное влияние на отдаленный прогноз и качество жизни пациентов [37].

Гемодинамическая коррекция СГЛС приводит к тому, что системная постнагрузка создает повышенную нагрузку на ПЖ. Единственный желудочек подвергается ремоделированию, что в дальнейшем приводит к развитию дилатации ПЖ. Это способствует смещению папиллярных мышц и увеличению фиброзного кольца, что нарушает кооптацию створок ТК. ТН способствует развитию дополнительной преднагрузки ПЖ, которая еще больше усиливает дисфункцию желудочка и усугубляет ТР, что в конечном итоге приводит к нарушению кровоснабжения Фонтена [38].

Развитие ТН потенциально возможно на всех этапах гемодинамической коррекции СГЛС. Однако существуют особенности в виде техники проведения одного из этапов паллиативного лечения. Так, размер шунта Блэлока-Тауссига и выбор используемого шунта между Блэлок-Тауссиг и шунтом Сано во время процедуры Норвуда влияют на развитие ТР. По данным литературы, шунт Блэлока-Тауссига размером 3,5 мм у 36% больных приводил к развитию ТН, чем шунт размером 3,0 мм, при котором ТР наблюдалась только у 7% пациентов. Данный шунт размером 3,0 мм снижает не только риск развития ТР, но и показатели смертности в межэтапном периоде. Также сравнивая модифицированный шунт Блэлока-Тауссига и шунт Сано, было обнаружено, что шунт Сано сопровождается низким риском возникновения ТН, однако многие кардиохирургические центры не нашли корреляции в развитии недостаточности ТК и выбором шунта при проведении процедуры Норвуда. На втором этапе палли-

ативного лечения СГЛС проводят либо процедуру двунаправленный кавопульмональный анастомоз (ДКПА), либо операцию Геми-Фонтен. При сравнении этих двух методик выявлена незначительная разница возникновения ТН. Однако было предположено, что снижение преднагрузки на ПЖ после процедуры Глена может способствовать снижению тяжести ТР, что заставляет определять новые сроки (в более раннее время) проведения второго этапа гемодинамической коррекции у пациентов с тяжелой ТН [37].

Хирургическая коррекция по восстановлению ТК зависит от пораженного элемента клапанного аппарата. Наиболее распространенными хирургическими техниками являются частичная аннулопластика или комиссуропластика. Аннулопластики ТК значительно улучшает длину коаптации створок, уменьшает частичные изменения миокарда ПЖ [37, 39]. Кроме того, применяется сквозная пластика путем сшивания свободных краев септальной и передней створок. Также, если септальная створка связана аномальными короткими хордами, то проводится замена хорд на синтетические. При сильно ограниченной септальной створке стратегией выбора является пластика фиброзного кольца ТК в сочетании с мобилизацией хорд и расширением створки с помощью заплаты на перикарде [39]. Неудачная пластика ТК также может быть связана с наличием пролапса задней и септальной створок. Однако остается очевидным то, что восстановление ТК может разорвать порочный круг развития дисфункции одного желудочка, что способствует сохранению функции ПЖ и снижению смертности в как в раннем, так и в послеоперационном периоде. Коррекция дисфункции ТК после процедуры Норвуда остается главной причиной прогрессирующей дисфункции ПЖ, что коррелирует с высокой ранней послеоперационной смертностью [37].

У многих новорожденных с СГЛС, относящихся к группе высокого риска, наблюдается ТН как сопутствующая патология, что не только осложняет послеоперационный период, но и приводит к прогрессирующей недостаточности ПЖ. Учитывая уязвимость и будущий рост клапана у пациентов с СГЛС, то таким пациентам предпочтительно проведение вальвулопластики ТК с межаннулярным мостом для улучшения центральной коаптации створок клапана во время процедуры Норвуда. Данная методика улучшает коаптацию без вмешательства на подклапанный аппарат, кроме того, дает возможность контролировать центральную регургитацию и создает профилактический эффект от межкольцевой дилатации между передней и перегородочной створками клапана. По данным литературы, после процедуры ДКПА (в возрасте 6 месяцев) при катетеризации сердца наблюдалась положительная динамика в виде умеренной ТР и

сохранения функции сердца. Кроме того, результаты ЭхоКГ после проведения операции Фонтена в возрасте 15 месяцев, а также через 1–3 года показали сохранение умеренной ТР без признаков стеноза, что подтверждает долгосрочные преимущества данной методики [40, 41].

Таким образом, развитие ТР является актуальной проблемой у пациентов с СГЛС. На сегодняшний день, в силу недостаточности данных исследований, роль хирургической коррекции ТН в успешном разрыве порочного круга остается неясной. Однако восстановление ТК до развития недостаточности ПЖ способствует благоприятному течению и снижению показателей смертности.

Рекоарктация аорты после процедуры Норвуда

При процедуре Норвуда для создания беспрепятственного кровотока в большой круг кровообращения проводится реконструкция неоаорты через соединение гипопластической аорты и главной легочной артерии. Кроме того, в качестве профилактики рецидива рекоарктации проводят резекцию перешейка аорты. Как правило, дуга аорты реконструируется с увеличением ее просвета за счет использования малой кривизны, которая достигает проксимальной части нисходящей аорты [42].

Однако несмотря на множественные модификации процедуры Норвуда и высокий показатель выживаемости после первого этапа гемодинамической коррекции СГЛС, рекоарктация аорты остается серьезным осложнением и встречается в 9–37% случаев. Вследствие длительного градиента давления в области перешейка аорты при рекоарктации вызывает гемодинамический дисбаланс, проявляющийся повышением постнагрузки на ПЖ. Это способствует снижению сердечного выброса и приводит к развитию дисфункции ПЖ и ТН, а также дисбалансу между системным и легочным кровотоком. Указанные патологические изменения могут приводить к повышению ранней и отдаленной послеоперационной летальности [43, 44].

На сегодняшний день не существует четко сформированных факторов риска, способствующих рецидиву коарктации неоаорты. Однако кардиохирургические центры предполагают, что основными причинами данного осложнения относятся: неправильная геометрия аорты, натянутый анастомоз между нативной тканью аорты и легочной артерии, а также присутствие остатков ткани артериального протока в легочном гомотрансплантате при проведении реконструкции аорты [43].

Для создания неоаорты во время процедуры Норвуда существуют различные техники и методики, такие как: классическая техника, «interdigitating» и «Дымоход» [20, 43]. Для предотвращения развития рекоарктации аорты во время реконструкции неоаорты рекомендуется уделять особое внимание

величине угла дуги аорты. При увеличении угла дуги аорты создается более плавный угол дуги, что обеспечивает более низкую частоту рецидива. По данным литературы, пациенты, которым при процедуре Норвуда проводили реконструкцию нативными тканями или использовали методику с частичной заплатой, больше всего были подвержены рецидиву коарктации аорты. Напротив, пациенты, которые были подвержены пластике аорты с использованием полной заплаты, полностью избавились не только от развития рекоарктации аорты в послеоперационном периоде, а также от сдавления бронхов и левой ветви легочной артерии [43].

Однако многие заплаты могут вызывать нежелательные последствия, такие как кальцификация, отсутствие роста, дегенерация, аутоиммунные реакции на гомотрансплантат или другой заплаточный материал. Кроме того, искусственные материалы обладают высокой жесткостью и низкой эластичностью, что способствует снижению растяжимости неоаорты. Это также может способствовать развитию желудочковой недостаточности в отдаленном послеоперационном периоде. Поэтому, сегодня наиболее предпочтительно проводить реконструкцию аорты нативными тканями без использования заплат [20]. При данной стратегии ключевым моментом является формирование лоскута из ствола легочной артерии через разрез «рыбий рот», который обеспечивает более длинную переднюю и заднюю части лоскута, что не только облегчает прямой анастомоз неоаорты, а также способствует снижению развития рекоарктации аорты [20, 43].

Однако применение методики реконструкции с использованием нативных тканей возможно не во всех случаях, в частности при недостаточной длине легочного ствола, когда возникает дефицит собственных тканей. В такой ситуации в качестве альтернативы рекомендуется использование гомотрансплантата. Согласно данным литературы, применение гомотрансплантата может вызывать нежелательные последствия, несмотря на обеспечение более плавного угла дуги аорты. Кроме того, во многих кардиохирургических центрах может отсутствовать запас подходящих гомографтов, что способно отсрочить выполнение процедуры Норвуда, поскольку гомотрансплантат требует индивидуального подбора для каждого новорожденного. Недавнее исследование предложило альтернативное решение в виде заплат из ПТФЭ, которые имеют предварительно заданную форму, изогнутую в двух плоскостях, с анатомически корректным изгибом, отличаются долговечностью и обладают низкой стоимостью. Важным преимуществом синтетических заплат является отсутствие риска развития иммунологических реакций, что приобретает особое значение в отдаленном послеоперационном периоде при возможной необходимости проведения

трансплантации сердца. При использовании данной методики частота развития рекоарктации дуги аорты составляет менее 1% [42].

При развитии рекоарктации аорты после процедуры Норвуда при коррекции СГЛС проводят баллонную дилатацию, имплантацию стента, либо повторную открытую операцию во время второй стадии гемодинамической коррекции СГЛС [45]. Несмотря на то, что транскатетерная баллонная дилатация является первой линией лечения, данная процедура коррелирует с высоким риском повторных вмешательств на дуге. Поэтому пациентам, которые были подвержены баллонной дилатации дуги аорты в первом межэтапном периоде, следует рассматривать проведение повторной реконструкции дуги неоаорты во время процедуры ДКПА или Гемифонтема [46].

Однако по данным литературы, во время второго этапа гемодинамической коррекции СГЛС возможно проведение гибридной процедуры для лечения рекоарктации дуги аорты. Данный подход осуществляется введением катетера через аортальную канюлю, расположенную в восходящем отделе аорты, что позволяет провести баллонную ортопластику, а также установить стент если это необходимо. Данная стратегия наиболее предпочтительна в силу своей безопасности и эффективности, так как позволяет исключить дополнительное анестезиологическое пособие, которое неблагоприятно влияет на нервную систему новорожденного, а благодаря миниинвазивному доступу данная процедура проводится быстро, поэтому наблюдается незначительное увеличение времени в проведении полного второго паллиативного этапа [45].

Таким образом, для предотвращения рецидива коарктации аорты рекомендуется не только проводить резекцию перешейка аорты и дуктальной ткани, а также использовать при ее реконструкции собственные ткани. Однако при недостаточной длине легочного ствола для обеспечения более плавного угла дуги аорты следует использовать заплату при пластиках неоаорты. В случае рецидива коарктации аорты возможно проведение ее пластики на втором этапе гемодинамической коррекции СГЛС.

Дисфункция шунта

Во время первого этапа гемодинамической коррекции СГЛС для обеспечения легочного кровотока используют шунт Сано или модифицированный шунт Блелока-Тауссига из ПТФЭ. Но несмотря на усовершенствование хирургической техники и низкую послеоперационную смертность после проведения процедуры Норвуда, новорожденные с СГЛС имеют значимый риск осложнений в раннем послеоперационном периоде в виде дисфункции шунта, который проявляется тромбозом или тромбоэмболией шунта. При этом, частота развития острого

тромбоза составляет 11,4% новорожденных, а показатели смертности в первом межэтапном периоде достигают 25% случаев [6, 10, 15, 47].

Модифицированный шунт Блэлока-Тауссига располагается между безымянной артерией или правой подключичной артерией и правой легочной артерией. Как правило, данный шунт состоит из ПТФЭ и имеет небольшие размеры, около 3–4 мм. Альтернативой данного шунта является шунт Сано, который располагается между ПЖ и левой легочной артерией. Данный шунт также состоит из ПТФЭ, но в отличие от модифицированного шунта Блэлока-Тауссига, имеет размеры от 4 до 5 мм. По данным литературы, модифицированный шунт Блэлока-Тауссига коррелирует с высокой частотой развития тромбоза, что способствует развитию острой гипоксемии при отсутствии коллатерального кровообращения. Так как многие кардиохирургические центры рассматривают тромбоз как основную причину дисфункции данного шунта и развитие летального исхода в раннем послеоперационном периоде, особенно при отсутствии адекватного лечения, то наиболее предпочтительно на первом этапе паллиативного лечения СГЛС использовать шунт Сано для обеспечения легочного кровотока [14, 15, 47].

Несмотря на низкую послеоперационную смертность, новорожденные с СГЛС, подвергшиеся процедуре Норвуда с шунтом Сано, также имеют риск осложнений в виде дисфункции шунта. По данным литературы, это связано с тем, что сама многоэтапная паллиативная реконструкция является фактором риска дисбаланса свертывающей системы крови у новорожденных с ВПС. При сравнении здоровых новорожденных со взрослыми детьми, мы можем наблюдать различия в системе гемостаза. Большинство факторов свертывающей системы крови снижены у новорожденных, кроме VIII фактора и фактора Виллебранда. Кроме того, у новорожденных наблюдается не только относительная дисфункция тромбоцитов, которые обладают низкой устойчивостью при стрессовых ситуациях, а также снижение фибринолитической активности. Несмотря на теоретические законы, гемостатическая способность должна быть снижена, но система уравнивается за счет низкого уровня естественных антикоагулянтов, что способствует поддержанию равновесия гемостаза у здоровых новорожденных. Однако при стрессовых ситуациях, к которым относятся не только недоношенность и инфекции, но и хирургическое вмешательство с длительным пребыванием на ИК, дисбаланс системы гемостаза в неонатальном периоде приводит к гиперкоагуляции [15, 21]. Кроме того, для новорожденных с цианотичным типом ВПС характерно увеличение вязкости крови, увеличение содержания эритроцитов. У таких пациентов при хронической гипоксемии повышается ко-

личество нейтрофилов, которые высвобождая собственные медиаторы, способствуют повреждению эндотелия. Также у новорожденных с ВПС может отсутствовать селезенка (аспления), приводящая к развитию тромбоцитоза [21]. Все это вместе или изолированно способствует развитию триады Вирхова, которая лежит в основе тромбоза. Поэтому новорожденные с ВПС после длительного оперативного вмешательства, особенно с подключением к АИК и с установкой синтетических шунтов в большей степени подвержены развитию тромбоза [15].

Многие пациенты после первого этапа гемодинамической коррекции принимают современные антикоагулянты, однако этого недостаточно для предотвращения образования тромбоза шунта у новорожденных с СГЛС. Тромбоз шунта от ПЖ до левой легочной артерии способствует увеличению постнагрузки на единственный желудочек и развитию легочной гиперциркуляции, что в дальнейшем приводит к желудочковой недостаточности [47]. По данным литературы, для решения данной проблемы рекомендуется использовать в качестве шунта Сано бедренную вену, не трансплантат из ПТФЭ. За счет своего эндотелиального слоя бедренная вена имеет низкую тромбогенность и более высокую устойчивость к инфекциям. Также бедренная вена более эластичная, что предотвращает перегибы шунта и механические обструкции. Однако главное преимущество бедренной вены является наличие клапанов, которые предотвращают развитие постнагрузки ПЖ и желудочковой недостаточности. В данном исследовании, несмотря на непостоянное применение антикоагулянтов, у прооперированных новорожденных с СГЛС не было выявлено тромбозов шунта и было отмечено сохранение функции единственного желудочка, что характеризуется благоприятным течением в межэтапном периоде [48].

Таким образом, тромбоз шунта после процедуры Норвуда является одной из важных причин высокой смертности в раннем послеоперационном периоде. Несмотря на многофакториальный генез, развитию тромбоза у новорожденных с СГЛС способствуют длительное хирургическое лечение в условиях ИК, хроническая гипоксемия, а также использование шунта для обеспечения малого круга кровообращения диаметром 3 мм. Кроме того, современные стратегии антикоагулянтной терапии недостаточны для предотвращения развития острых состояний, что заставляет рассматривать применение альтернативного материала для шунта или альтернативную методику коррекции СГЛС.

Нарушение функции единственного желудочка

В качестве первого этапа гемодинамической коррекции новорожденным с СГЛС проводят процедуру Норвуда. Цель данной процедуры заключается в создании системного ПЖ, который спо-

собен обеспечить сбалансированный системный и легочный кровотоки на фоне повышенной потребности миокарда в кислороде. Но несмотря на множественные модификации и усовершенствования данной методики, ранняя послеоперационная смертность остается достаточно высокой и составляет 6–18% [12, 13]. Основной причиной, влияющей на раннюю смертность в первом межэтапном периоде после процедуры Норвуда, может быть как первичная, так и вторичная недостаточность ПЖ [49].

На развитие желудочковой недостаточности может влиять выбор шунта: шунт Сано или модифицированный шунт Блелока–Тауссига, которые обеспечивают легочный кровоток. В ряде исследований, шунт Блелока–Тауссига имеет неблагоприятное течение, чем шунт Сано. Это связано с тем, что шунт от безымянной артерии до правой ветви легочной артерии способствует развитию легочной гиперциркуляции. Во время диастолы повышенный легочный кровоток проходит через шунт, что приводит к увеличению постнагрузки системного желудочка, которая ведет к снижению функции миокарда ПЖ, а также развитию злокачественных аритмий и внезапной сердечной смерти [5, 15]. Кроме того, шунт Блелока–Тауссига имеет меньший диаметр, равный 3 мм, в отличие от шунта Сано, поэтому он в большей степени подвержен развитию тромбоза шунта, что также приводит к развитию дисфункции единственного желудочка [47]. Но несмотря на более благоприятное течение после процедуры Норвуда с использованием шунта Сано, данный шунт также может привести к развитию недостаточности ПЖ за счет повышения конечного систолического объема единственного желудочка и уменьшения его фракции выброса [16].

Кроме того, одним из более значимых осложнений, возникших в раннем послеоперационном периоде после процедуры Норвуда, является недостаточность ТК, которая также может способствовать развитию сердечной недостаточности. Так как ТК наиболее уязвим после хирургического вмешательства, то системная постнагрузка создает повышенную нагрузку на ПЖ. Это способствует ремоделированию единственного желудочка, приводя в дальнейшем к развитию дилатации ПЖ. В результате возникает смещение папиллярных мышц и увеличение фиброзного кольца, что нарушает кооптацию створок ТК. ТН способствует развитию дополнительной преднагрузки ПЖ, которая еще больше усиливает дисфункцию желудочка и усугубляет ТР. Данный порочный круг оказывает значительное влияние на раннюю послеоперационную смертность после процедуры Норвуда [38, 49, 50].

Во время процедуры Норвуда у новорожденных с СГЛС проводят реконструкцию неоаорты, которая в раннем послеоперационном периоде может

способствовать развитию рекоарктации дуги аорты у 9–37% новорожденных. Ранняя обструкция неоаорты также нарушает гемодинамику пациентов, что влияет на развитие недостаточности единственного желудочка и показатели послеоперационной смертности. В результате рекоарктации аорты создается длительный градиент давления в области перешейка аорты, что приводит к развитию гемодинамического дисбаланса в виде повышения постнагрузки на ПЖ. Увеличение постнагрузки способствует снижению сердечного выброса, и в дальнейшем приводит к развитию желудочковой и ТН, а также дисбалансу между системным и легочным кровотоком, что может приводить к ранней и отдаленной послеоперационной смертности [43, 44].

Однако на послеоперационные результаты может повлиять тот факт, что не все новорожденных с СГЛС имеют сохраненную функцию ПЖ до начала паллиативного лечения. Многие пациенты с СГЛС рождаются недоношенными и с низкой массой тела. У таких новорожденных еще в предоперационном периоде отмечается сниженная функция ПЖ, обусловленная уменьшением сердечного выброса. После п. Норвуда в раннем послеоперационном периоде у таких пациентов сердечная недостаточность может прогрессировать в виде увеличения конечно-диастолического объема. Это приводит к недостаточности ТК, что значительно повышает риски развития неблагоприятного исхода [50].

Таким образом, развитие желудочковой недостаточности после процедуры Норвуда является одним из основных осложнений хирургического вмешательства. Она может быть, как самостоятельным осложнением, так следствием других, не менее важных послеоперационных осложнений, таких как ТН, рекоарктация дуги аорты, тромбоз шунта Блелока–Тауссига или Сано. Кроме того, на развитие недостаточности единственного желудочка и неблагоприятного исхода влияют такие факторы риска, как недоношенность и низкая масса тела при рождении.

Заключение

Несмотря на множество проведенных исследований, и результаты процедуры Норвуда на первом этапе гемодинамической коррекции у пациентов со средним предоперационным риском значительно улучшились за последнее десятилетие нет четких взглядов о том, какой подход нужно использовать в коррекции СГЛС у новорожденных: стандартную процедуру Норвуда или гибридный подход. Однако большинство кардиохирургических центров рекомендуют проводить процедуру Норвуда пациентам со средним предоперационным риском, либо при более стабильном состоянии. При этом гибридный подход рекомендуется использовать в трехэтапном лечении СГЛС у новорожденных с высоким пред-

перационным риском и в критическом состоянии, что позволяет снизить риски хирургического вмешательства у таких пациентов.

Конфликт интересов

Е.Н. Амансахатова заявляет об отсутствии конфликта интересов. И.А. Соинов заявляет об отсутствии конфликта интересов. Ю.Ю. Кулябин заявляет об отсутствии конфликта интересов. Н.Р. Ничай заявляет об отсутствии конфликта интересов. К.А.

Рзаева заявляет об отсутствии конфликта интересов. О.С. Аникина заявляет об отсутствии конфликта интересов. И.А. Велюханов заявляет об отсутствии конфликта интересов. А.Н. Архипов заявляет об отсутствии конфликта интересов.

Финансирование

Данная работа выполнена в рамках государственного задания Минздрава России № 124022500251-0.

Информация об авторах

Амансахатова Екатерина Назаровна, стажер-исследователь научно-исследовательского отдела врожденных пороков сердца, врач-ординатор сердечно-сосудистый хирург федерального государственного бюджетного учреждения «Национальный медицинский исследовательский центр имени академика Е.Н. Мешалкина» Министерства здравоохранения Российской Федерации, Новосибирск, Российская Федерация; студент института медицины и психологии В. Зельмана федерального государственного автономного образовательного учреждения высшего образования «Новосибирский национальный исследовательский государственный университет», Новосибирск, Российская Федерация; **ORCID** 0009-0008-3193-4160

Соинов Илья Александрович, доктор медицинских наук заведующий научно-исследовательским отделом врожденных пороков сердца федерального государственного бюджетного учреждения «Национальный медицинский исследовательский центр имени академика Е.Н. Мешалкина» Министерства здравоохранения Российской Федерации, Новосибирск, Российская Федерация; **ORCID** 0000-0003-3691-2848

Кулябин Юрий Юрьевич, кандидат медицинских наук врач – сердечно-сосудистый хирург кардиохирургического отделения врожденных пороков сердца, научный сотрудник научно-исследовательского отдела врожденных пороков сердца федерального государственного бюджетного учреждения «Национальный медицинский исследовательский центр имени академика Е.Н. Мешалкина» Министерства здравоохранения Российской Федерации, Новосибирск, Российская Федерация; **ORCID** 0000-0002-2361-5847

Ничай Наталья Романовна, кандидат медицинских наук врач – сердечно-сосудистый хирург кардиохирургического отделения врожденных пороков сердца, научный сотрудник научно-исследовательского отдела врожденных пороков сердца федерального государственного бюджетного учреждения «Национальный медицинский исследовательский центр имени академика Е.Н. Мешалкина» Министерства здравоохранения Российской Федерации, Новосибирск, Российская Федерация; ассистент кафедры сердечно-сосудистой хирургии федерального государственного бюджетного образовательного учреждения высшего образования «Новосибирский государственный медицинский университет» Министерства здравоохранения Российской Федерации, Новосибирск, Российская Федерация; **ORCID** 0000-0002-1763-9535

Рзаева Ксения Асифовна, кандидат медицинских наук врач – рентгенэндоваскулярный хирург федерального государственного бюджетного учреждения «Национальный медицинский исследовательский центр имени В.А. Алмазова» Министерства здравоохранения Российской Федерации, Санкт-Петербург, Российская Федерация; **ORCID** 0000-0001-7254-0733

Author Information Form

Amansakhatova Ekaterina N., Research Intern, Department of Congenital Heart Disease Research, Resident Physician in Cardiovascular Surgery, Meshalkin National Medical Research Center, Novosibirsk, Russian Federation; Student of V. Zelman Institute of Medicine and Psychology, Novosibirsk State University, Novosibirsk, Russian Federation; **ORCID** 0009-0008-3193-4160

Soynov Ilya A., PhD, MD, Head of the Department of Congenital Heart Disease Research, Meshalkin National Medical Research Center, Novosibirsk, Russian Federation; **ORCID** 0000-0003-3691-2848

Kulyabin Yuriy Yu., PhD, Cardiovascular Surgeon, Department of Congenital Heart Disease Surgery, Research Fellow, Department of Congenital Heart Disease Research, Meshalkin National Medical Research Center, Novosibirsk, Russian Federation; **ORCID** 0000-0002-2361-5847

Nichay Nataly R., PhD, Cardiovascular Surgeon, Department of Congenital Heart Disease Surgery, Research Fellow, Department of Congenital Heart Disease Research, Meshalkin National Medical Research Center, Novosibirsk, Russian Federation; Assistant Department of Cardiovascular Surgery, Novosibirsk State Medical University, Novosibirsk, Russian Federation; **ORCID** 0000-0002-1763-9535

Rzaeva Kseniya A., PhD, endovascular surgeon, Almazov National Medical Research Center, Saint Petersburg, Russian Federation; **ORCID** 0000-0001-7254-0733

Аникина Ольга Сергеевна, врач – анестезиолог-реаниматолог федерального государственного бюджетного учреждения «Национальный медицинский исследовательский центр имени академика Е.Н. Мешалкина» Министерства здравоохранения Российской Федерации, Новосибирск, Российская Федерация; **ORCID** 0009-0003-0077-5180

Велюханов Илья Алексеевич, заведующий ОПИТ детского федерального государственного бюджетного учреждения «Национальный медицинский исследовательский центр имени академика Е.Н. Мешалкина» Министерства здравоохранения Российской Федерации, Новосибирск, Российская Федерация; **ORCID** 0000-0003-3742-8396

Архипов Алексей Николаевич, кандидат медицинских наук заведующий кардиохирургического отделения врожденных пороков сердца, старший научный сотрудник научно-исследовательского отдела врожденных пороков сердца федерального государственного бюджетного учреждения «Национальный медицинский исследовательский центр имени академика Е.Н. Мешалкина» Министерства здравоохранения Российской Федерации, Новосибирск, Российская Федерация; **ORCID** 0000-0003-3234-5436

Anikina Olga S., Anesthesiologist and Intensive Care Physician, Meshalkin National Medical Research Center, Novosibirsk, Russian Federation; **ORCID** 0009-0003-0077-5180

Velyukhanov Ilya A., Head of the Pediatric Intensive Care Unit, Meshalkin National Medical Research Center, Novosibirsk, Russian Federation; **ORCID** 0000-0003-3742-8396

Arhipov Alex N., Candidate of Medical Sciences, Head of the Department of Congenital Heart Disease, Meshalkin National Medical Research Center, Novosibirsk, Russian Federation; **ORCID** 0000-0003-3234-5436

Вклад авторов в статью

АЕН – вклад в концепцию и дизайн исследования, анализ данных исследования, написание и корректировка статьи, утверждение окончательной версии для публикации, полная ответственность за содержание

СИА – вклад в концепцию и дизайн исследования, анализ данных исследования, написание и корректировка статьи, утверждение окончательной версии для публикации, полная ответственность за содержание

КЮЮ – вклад в концепцию и дизайн исследования, получение и интерпретация данных исследования, корректировка статьи, утверждение окончательной версии для публикации, полная ответственность за содержание

ННР – вклад в концепцию и дизайн исследования, получение и интерпретация данных исследования, корректировка статьи, утверждение окончательной версии для публикации, полная ответственность за содержание

РКА – вклад в концепцию исследования, анализ данных исследования, корректировка статьи, утверждение окончательной версии для публикации, полная ответственность за содержание

АОС – вклад в концепцию исследования, анализ данных исследования, корректировка статьи, утверждение окончательной версии для публикации, полная ответственность за содержание

ВИА – вклад в концепцию и дизайн исследования, получение и интерпретация данных исследования, корректировка статьи, утверждение окончательной версии для публикации, полная ответственность за содержание

ААН – вклад в концепцию и дизайн исследования, корректировка статьи, утверждение окончательной версии для публикации, полная ответственность за содержание

Author Contribution Statement

AEN – contribution to the concept and design of the study, data analysis, manuscript writing, editing, approval of the final version, fully responsible for the content

SIA – contribution to the concept and design of the study, data analysis, manuscript writing, editing, approval of the final version, fully responsible for the content

KYuYu – contribution to the concept and design of the study, data collection and interpretation, editing, approval of the final version, fully responsible for the content

NNR – contribution to the concept and design of the study, data collection and interpretation, editing, approval of the final version, fully responsible for the content

RKA – contribution to the concept of the study, data analysis, editing, approval of the final version, fully responsible for the content

AOS – contribution to the concept of the study, data analysis, editing, approval of the final version, fully responsible for the content

VIA – contribution to the concept and design of the study, data collection and interpretation, editing, approval of the final version, fully responsible for the content

AAN – contribution to the concept and design of the study, editing, approval of the final version, fully responsible for the content

СПИСОК ЛИТЕРАТУРЫ

1. Tulzer A., Huhta J.C., Hochpoechler J., Holzer K., Karas T., Kielmayer D., Tulzer G. Hypoplastic Left Heart Syndrome: Is There a Role for Fetal Therapy? *Frontiers Pediatrics*. 2022;10:944813. doi: 10.3389/fped.2022.944813.
2. Alphonso N., Angelini A., Barron D.J., Bellsham-Revell H., Blom N.A., Brown K., Davis D., Duncan D., Fedrigo M.,

- Galletti L., Hehir D., Herberg U., Jacobs J.P., Januszewska K., Karl T.R.; (Chairman HLHS Guidelines Task Force); Malec E., Maruszewski B., Montgomerie J., Pizzaro C., Schranz D., Shillingford A.J., Simpson J.M. Guidelines for the management of neonates and infants with hypoplastic left heart syndrome: The European Association for Cardio-Thoracic Surgery and the

Association for European Paediatric and Congenital Cardiology Hypoplastic Left Heart Syndrome Guidelines Task Force. *European Journal Cardio-thoracic Surgery*. 2020; 58(3):416-499. doi: 10.1093/ejcts/ezaa188.

3. Knirsch W., De Silvestro A., von Rhein M. Neurodevelopmental and functional outcome in hypoplastic left heart syndrome after Hybrid procedure as stage I. *Frontiers Pediatrics*. 2023;10:1099283. doi: 10.3389/fped.2022.1099283.

4. Halivopulo I.K., Troshkinev N.M., Shabaev I.F., Borisenko D.V., Lyapin A.A., Evtushenko A.V., Barbarash L.S. The modified Norwood procedure for hypoplastic left heart syndrome: first experience of using the «KemAngioprotez» vascular xenograft. *Complex Issues of Cardiovascular Diseases*. 2023;12(3): 145-151. DOI: 10.17802/2306-1278-2023-12-3-145-151

5. Kritzmire S.M., Cossu A.E. *Hypoplastic Left Heart Syndrome*. Treasure Island (FL): StatPearls Publishing; 2023. Available at: <https://www.ncbi.nlm.nih.gov/books/NBK554576/> (accessed 12.03.2024)

6. Суворов В.В., Зайцев В.В., Пилогов Н.Г., Бадуров Р.Б., Купатадзе Д.Д., Комиссаров М.И., Долгова Е.В., Колбая Л.М., Алешин И.Ю. Сравнение методик суживания ветвей легочной артерии у пациентов с врожденными пороками сердца с дуктус-зависимым системным кровообращением. *Кардиология и сердечно-сосудистая хирургия*. 2023;16(1):24-31. doi: 10.17116/kardio20231601124

7. Schranz D., Esmaceli A., Akintuerk H. Hypoplastic Left Heart: Stage-I Will be Performed Interventionally, Soon. *Pediatric Cardiologist*. 2021;42(4):727-735. doi: 10.1007/s00246-021-02597-y.

8. Сойнов, И. А., Омельченко, А. Ю., Кейль, И. М., Лейкехман, А. В., Чащин, О. В., Галстян, М. Г., Горбрых, Ю. Н., и Архипов, А. Н. (2020). Гемодинамическое лечение пациента с синдромом гипоплазии левых отделов сердца и низкой массой тела. *Вестник экспериментальной и клинической хирургии*, 13(1), 51-54. doi: 10.18499/2070-478X-2020-13-1-51-54

9. Arnaout A.Y., Nerabani Y., Ali H.A., Shahrour M.Z., Fallaha M.Y., Arnaout I., Sajee A., Morjan M., Al-Kanj H. Mortality and Survival after Norwood Procedure Comparison between Shunt Type in Patients with Hypoplastic Left Heart Syndrome or Its Variants: A Systematic Review and Meta-Analysis Study. *Journal of Cardiac Surgery*. 2023;18. doi: 10.1155/2023/8534205

10. Rai V., Gładki M., Dudyńska M., Skalski J. Hypoplastic left heart syndrome [HLHS]: treatment options in present era. *Indian Journal Thoracic Cardiovascular Surgery*. 2019;35(2):196-202. doi: 10.1007/s12055-018-0742-z. Epub 2018 Oct 31. PMID: 33061005; PMCID: PMC7525540.

11. John M.M., McKenzie E.D. Norwood procedure: How I do it. *JTCVS Techniques*. 2020;4:205-207. doi: 10.1016/j.jxjc.2020.08.026.

12. Suvorov V., Zaitcev V., Andrzejczyk K. Effectiveness of Bilateral Pulmonary Artery Banding in Patients with Hypoplastic Left Heart Syndrome and Congenital Heart Defects with A Functional Single Ventricle: A Single-Center Retrospective Study. *Congenital Heart Disease*. 2022; 17(3):365–374. doi: 10.32604/chd.2022.019126.

13. Wilder T.J., Caldarone C.A. Apples to oranges: Making sense of hybrid palliation for hypoplastic left heart syndrome. *JTCVS Open*. 2020; 4:47-54. doi: 10.1016/j.jxon.2020.10.002.

14. Авраменко А.А., Хохлунов С.М. Технические особенности операции Норвуда как важнейший фактор, влияющий на исход лечения однопредсердных больных с нарушением системного выброса. *Вестник хирургии Грекова*. 2019;178(1):11-16 doi: 10.24884/0042-4625-2019-178-1-11-16.]

15. Mahat U., Ahuja S., Talati R. Shunt thrombosis in pediatric patients undergoing staged cardiac reconstruction for cyanotic congenital heart disease. *Progress in Pediatric Cardiology*. 2020; 56. doi:10.1016/j.ppedcard.2019.101190

16. Mahle W.T., Hu C., Trachtenberg F., Menteeer J., Kindel S.J., Dipchand A.I., Richmond M.E., Daly K.P., Henderson H.T., Lin K.Y., McCulloch M., Lal A.K., Schumacher K.R., Jacobs J.P., Atz A.M., Villa C.R., Burns K.M., Newburger J.W.; Pediatric Heart Network Investigators. Heart failure after the Norwood procedure: An analysis of the Single Ventricle Reconstruction Trial. *The Journal of heart and lung transplantation : the official publication of the International Society for Heart Transplantation*. 2018; 37(7):879-885. doi: 10.1016/j.healun.2018.02.009.

17. Sun Y., Deng X.M., Cai Y., Shen S.E., Dong L.Y. Post-cardiopulmonary bypass hypoxaemia in paediatric patients undergoing congenital heart disease surgery: risk factors, features, and postoperative pulmonary complications. *BMC cardiovascular disorders*. 2022; 22(1):430. doi: 10.1186/s12872-022-02838-9.

18. Gellings J.A., Johnson W.K., Ghanayem N.S., Mitchell M., Tweddell J., Hoffman G., Hraska V., Kuhn E.M., Woods R.K. Norwood Procedure-Difficulty in Weaning From Cardiopulmonary Bypass and Implications for Outcomes. *Seminars in Thoracic and Cardiovascular Surgery*. 2020; 32(1):119-125. doi: 10.1053/j.semthor.2019.08.005.

19. Roberts A., Duncan E.C., Hargrave P., Kingery D.R., Barnes J., Horstemeyer D.L., Stahl R.F. Complications of Cardiopulmonary Bypass From an Anesthesia Perspective: A Clinical Review. *HCA Healthcare Journal Medicine*. 2023; 4(1):13-21. doi: 10.36518/2689-0216.1525.

20. Sano S., Kouretas P.C., Kobayashi Y., Kotani Y., Kasahara S. How to Reconstruct Neo-Aortic Arch Without Patch at Norwood-Sano Procedure. *Operative Techniques in Thoracic and Cardiovascular Surgery*. 2020; 25(4): 221-241. doi:10.1053/j.optechstcvs.2020.07.004.

21. White M.H., Kelleman M., Sidonio R.F. Jr., Kochilas L., Patel K.N. Incidence and Timing of Thrombosis After the Norwood Procedure in the Single-Ventricle Reconstruction Trial. *Journal of American Heart Association*. 2020; 9(24):e015882. doi: 10.1161/JAHA.120.015882.

22. Kalfa D., Buratto E., Goldstone A., Bacha E. Valved Conduit for Norwood-Sano Procedure. *Operative Techniques in Thoracic and Cardiovascular Surgery*. 2023; 29(1):25-36. doi:10.1053/j.optechstcvs.2023.09.005.

23. Mascio, C.E., Spray, T.L. Surgical Approaches to the Hypoplastic Left Heart Syndrome. *Pediatric and Congenital Cardiology, Cardiac Surgery and Intensive Care*. 2020. doi:10.1007/978-1-4471-4999-6_38-2.

24. Asada S., Yamagishi M., Maeda Y., Itatani K., Fujita S., Hongu H., Nakatsuji H., Yaku H. Chimney reconstruction provides a wider subaortic space and reduces the risk of pulmonary artery compression in the Norwood-type aortic arch reconstruction without patch supplementation. *European Journal of Cardio-Thoracic Surgery*. 2021; 60(6):1408–1416. doi:10.1093/ejcts/ezab184.

25. Winder MM, Ware A, Husain A, Griffiths E, Swink JM, Ou Z, Eckhauser A. Interdigitating Technique for Repair of Aortic Arch Obstruction to Reduce Reintervention Rates. *Ann Thorac Surg*. 2024 Feb;117(2):387-394. doi: 10.1016/j.athoracsur.2023.06.015.

26. Сойнов И.А., Горбрых А.В., Кулябин Ю.Ю., Архипов А.Н., Ничай Н.Р., Зубрицкий А.В., Войтов А.В., Горбрых Ю.Н., Галстян М.Г., Богачев-Прокофьев А.В. Ранние и отдаленные результаты после процедуры Норвуд. *Хирургия. Журнал им. Н.И. Пирогова*. 2022;5:59–67. <https://doi.org/10.17116/hirurgia202205159>

27. Vitanova K., Cleuziou J., Pabst von Ohain J., Burri M., Eicken A., Lange R. Recoarctation After Norwood I Procedure for Hypoplastic Left Heart Syndrome: Impact of Patch Material. *Annals of Thoracic Surgery*. 2017; 103(2):617-621. doi: 10.1016/j.athoracsur.2016.10.030.

28. Asada S., Yamagishi M., Itatani K., Maeda Y., Taniguchi S., Fujita S., Hongu H., Yaku H. Early outcomes and computational fluid dynamic analyses of chimney reconstruction

in the Norwood procedure. *Interactive cardiovascular and thoracic surgery*. 2019; 29(2):252–259. doi: 10.1093/icvts/ivz040.

29. Yamagishi M. Chimney Technique for Aortic Arch Repair in the Norwood Operation, *Operative Techniques in Thoracic and Cardiovascular Surgery*. 2019; 24(4): 237-255. doi: 10.1053/j.optechstcv.2019.10.004.

30. Asada S., Yamagishi M., Itatani K., Yaku H. Chimney reconstruction of the aortic arch in the Norwood procedure. *Journal of Thoracic and Cardiovascular Surgery*. 2017; 154(3):e51-e54. doi: 10.1016/j.jtcvs.2017.04.079.

31. Bautista-Hernandez V., Avila-Alvarez A., Marx G.R., Del Nido P.J. Current surgical options and outcomes for newborns with hypoplastic left heart syndrome. *Anales de Pediatría*. 2019; 91(5):352.e1-352.e9. doi: 10.1016/j.anpedi.2019.09.007.

32. Tanem J., Rudd N., Rauscher J., Scott A., Frommelt M.A., Hill G.D. Survival After Norwood Procedure in High-Risk Patients. *Annals of Thoracic Surgery*. 2020; 109(3):828-833. doi: 10.1016/j.athoracsur.2019.07.070.

33. Sower C.T., Romano J.C., Yu S., Lowery R., Pasquali S.K., Zampi J.D. Early and Midterm Outcomes in High-risk Single-ventricle Patients: Hybrid Vs Norwood Palliation. *Annals of Thoracic Surgery*. 2019; 108(6):1849-1855. doi: 10.1016/j.athoracsur.2019.06.061.

34. Wilder T.J., Caldarone C.A. Apples to oranges: Making sense of hybrid palliation for hypoplastic left heart syndrome. *JTCVS Open*. 2020; 4:47-54. doi: 10.1016/j.xjon.2020.10.002.

35. Oreto L., Guccione P., Gitto P., Bruno L., Zanai R., Grasso N., Iannace E., Zito C., Carej S., Agati S. Hybrid Palliation for Hypoplastic Left Heart Syndrome: Role of Echocardiography. *Children (Basel)*. 2023; 10(6):1012. doi: 10.3390/children10061012.

36. Akay E., Işık O., Engin A.Y., Çakır V. Stage 1 hybrid palliation of hypoplastic left heart syndrome: an initial experience in pulmonary trunk approach, procedural modifications, and complication management. *Turkish journal of medical sciences*. 2019; 49(5):1374-1380. doi: 10.3906/sag-1903-1

37. Ross C.J., Mir A., Burkhart H.M., Holzapfel G.A., Lee C.H. Tricuspid Valve Regurgitation in Hypoplastic Left Heart Syndrome: Current Insights and Future Perspectives. *Journal of Cardiovascular Development and Disease*. 2023; 10(3):111. doi: 10.3390/jcdd10030111.

38. Ponzoni M., Azzolina D., Vedovelli L., Gregori D., Vida V.L., Padalino M.A. Tricuspid Valve Repair Can Restore the Prognosis of Patients with Hypoplastic Left Heart Syndrome and Tricuspid Valve Regurgitation: A Meta-analysis. *Pediatric Cardiologist*. 2023. doi: 10.1007/s00246-023-03256-0.

39. Ono M., Mayr B., Burri M., Piber N., Röhlig C., Strbad M., Cleuziou J., Hager A., Hörer J., Lange R. Tricuspid valve repair in children with hypoplastic left heart syndrome: impact of timing and mechanism on outcome. *European Journal of Cardio-Thoracic Surgery*. 2020; 57(6):1083-1090. doi: 10.1093/ejcts/ezaa004.

40. Kanno K., Ikai A., Murata M., Sakamoto K. The interannular bridge: A new technique for the management of tricuspid regurgitation in hypoplastic left heart syndrome. *Journal of thoracic and cardiovascular surgery*. 2020; 159(3):e219-e221. doi: 10.1016/j.jtcvs.2019.06.080.

41. Pisesky A., Shah S., Seed M., Schwartz S.M., Russell J., Pereira-Solomos P., Thomas J., Van Arsdell G., Floh A. Standardisation of management after Norwood operation has not improved 1-year outcomes. *Cardiology in the Young*. 2021; 31(1):105-113. doi: 10.1017/S1047951120003376.

42. Sames-Dolzer E., Gierlinger G., Kreuzer M., Mair R., Gitter R., Prandstetter C., Tulzer G., Mair R. Aortic arch reconstruction in the Norwood procedure using a curved polytetrafluorethylene patch. *European Journal of Cardio-Thoracic Surgery*. 2022; 61(2):329-335. doi: 10.1093/ejcts/ezab433.

43. Kobayashi Y., Kotani Y., Kawabata T., Kuroko Y., Sano S., Kasahara S. Does the size of pulmonary artery impact on recoarctation of the aorta after the Norwood procedure without patch? *Interactive Cardiovascular and Thoracic Surgery*. 2021; 33(5):765-772. doi: 10.1093/icvts/ivab170.

44. Szypulski A., Rai V., Sacharczuk J., Gładki M., Mokra A., Żurek R., Skalski J.H., Mroczek T. Risk factors for recoarctation of aorta after Norwood procedure in patients with hypoplastic left heart syndrome. *Folia Medica Cracoviensia*. 2018; 58(3):11-21. doi: 10.24425/fmc.2018.125070.

45. Mroczek T., Czerżyńska M., Sacharczuk J., Żurek R., Wójcik E., Morka A., Kuźma J., Skalski J.H. Recoarctation of the aorta after the Norwood procedure may be treated during the second stage of the surgical palliation. *European Journal of Cardio-Thoracic Surgery*. 2019; 56(6):1186-1191. doi: 10.1093/ejcts/ezz241.

46. Devlin P.J., McCrindle B.W., Kirklin J.K., Blackstone E.H., DeCampi W.M., Caldarone C.A., Dodge-Khatami A., Eghtesady P., Meza J.M., Gruber P.J., Guleserian K.J., Alsoufi B., Lambert L.M., O'Brien J.E. Jr, Austin E.H. 3rd, Jacobs J.P., Karamlou T. Intervention for arch obstruction after the Norwood procedure: Prevalence, associated factors, and practice variability. *Journal of thoracic and cardiovascular surgery*. 2019; 157(2):684-695.e8. doi: 10.1016/j.jtcvs.2018.09.130.

47. Santro T., d'Udekem Y., Zannino D., Hobbes B., Konstantinov I.E., Brizard C., Brink J. Determinants of acute events leading to mortality after shunt procedure in univentricular palliation. *Journal of thoracic and cardiovascular surgery*. 2019; 158(4):1144-1153.e6. doi: 10.1016/j.jtcvs.2019.03.126.

48. Соинов И.А., Кулябин Ю.Ю., Омельченко А.Ю., Лейкехман А.В., Войтов А.В., Горбатов Ю.Н., Архипов А.Н., Богачев-Прокофьев А.В. Домашний мониторинг пациентов с синдромом гипоплазии левых отделов сердца в межэтапный период. *Кардиология и сердечно-сосудистая хирургия*. 2020;13(2):134-141. <https://doi.org/10.17116/kardio202013021134>

49. Balsara S.L., Burstein D., Ittenbach R.F., Kaplinski M., Gardner M.M., Ravishankar C., Rossano J., Goldberg D.J., Mahle M., O'Connor M.J., Mascio C.E., Gaynor J.W., Preminger T.J. Combined ventricular dysfunction and atrioventricular valve regurgitation after the Norwood procedure are associated with attrition prior to superior cavopulmonary connection. *JTCVS Open*. 2023; 16:714-725. doi: 10.1016/j.xjon.2023.09.042.

50. Friedberg M.K., Reddy S. Right ventricular failure in congenital heart disease. *Current opinion in pediatrics*. 2019; 31(5):604-610. doi: 10.1097/MOP.0000000000000804.

REFERENCES

1. Tulzer A., Huhta J.C., Hochpoechler J., Holzer K., Karas T., Kiehmayer D., Tulzer G. Hypoplastic Left Heart Syndrome: Is There a Role for Fetal Therapy? *Frontiers Pediatrics*. 2022;10:944813. doi: 10.3389/fped.2022.944813.

2. Alphonso N., Angelini A., Barron D.J., Bellsham-Revell H., Blom N.A., Brown K., Davis D., Duncan D., Fedrigo M., Galletti L., Hehir D., Herberg U., Jacobs J.P., Januszewska K., Karl T.R.; (Chairman HLHS Guidelines Task Force); Malec E., Maruszewski B., Montgomerie J., Pizzaro C., Schranz D., Shillingford A.J., Simpson J.M. Guidelines for the management

of neonates and infants with hypoplastic left heart syndrome: The European Association for Cardio-Thoracic Surgery and the Association for European Paediatric and Congenital Cardiology Hypoplastic Left Heart Syndrome Guidelines Task Force. *European Journal Cardio-t-Thoracic Surgery*. 2020; 58(3):416-499. doi: 10.1093/ejcts/ezaa188.

3. Knirsch W., De Silvestro A., von Rhein M. Neurodevelopmental and functional outcome in hypoplastic left heart syndrome after Hybrid procedure as stage I. *Frontiers Pediatrics*. 2023;10:1099283. doi: 10.3389/fped.2022.1099283.

4. Halivopulo I.K., Troshkinev N.M., Shabaev I.F., Borisenko D.V., Lyapin A.A., Evtushenko A.V., Barbarash L.S. The modified Norwood procedure for hypoplastic left heart syndrome: first experience of using the «KemAngioprotez» vascular xenograft. *Complex Issues of Cardiovascular Diseases*. 2023;12(3): 145-151. DOI: 10.17802/2306-1278-2023-12-3-145-151
5. Kritzmire S.M., Cossu A.E. *Hypoplastic Left Heart Syndrome*. Treasure Island (FL): StatPearls Publishing; 2023. Available at: <https://www.ncbi.nlm.nih.gov/books/NBK554576/> (accessed 12.03.2024)
6. Suvorov V.V., Zaitsev V.V., Pilyugov N.G., Badurov R.B., Kupatadze D.D., Komissarov M.I., Dolgova E.V., Kolbaya L.M., Aleshin I.Yu. Techniques for pulmonary artery narrowing in patients with congenital heart disease and ductal-dependent systemic circulation. *Journal of Cardiology and Cardiovascular Surgery*. 2023;16(1):24–31. (In Russ.). doi: 10.17116/kardio20231601124
7. Schranz D., Esmaceli A., Akintuerk H. Hypoplastic Left Heart: Stage-I Will be Performed Interventionally, Soon. *Pediatric Cardiologist*. 2021;42(4):727-735. doi: 10.1007/s00246-021-02597-y.
8. Soyrov I., Omelchenko A., Keyl I., Leykekhman A., Chaschin O., Galstyan M., Gorbatykh Y., Arkhipov A. Palliative surgery of a patient with hypoplastic left heart syndrome and low body weight. *Journal of Experimental and Clinical Surgery*. 2020; 13(1), 51-54. (In Russ.) doi: 10.18499/2070-478X-2020-13-1-51-54
9. Arnaout A.Y., Nerabani Y., Ali H.A., Shahrouf M.Z., Fallaha M.Y., Arnaout I., Sajee A., Morjan M., Al-Kanj H. Mortality and Survival after Norwood Procedure Comparison between Shunt Type in Patients with Hypoplastic Left Heart Syndrome or Its Variants: A Systematic Review and Meta-Analysis Study. *Journal of Cardiac Surgery*. 2023;18. doi: 10.1155/2023/8534205
10. Rai V., Gładki M., Dudyńska M., Skalski J. Hypoplastic left heart syndrome [HLHS]: treatment options in present era. *Indian Journal Thoracic Cardiovascular Surgery*. 2019;35(2):196-202. doi: 10.1007/s12055-018-0742-z. Epub 2018 Oct 31. PMID: 33061005; PMCID: PMC7525540.
11. John M.M., McKenzie E.D. Norwood procedure: How I do it. *JTCVS Techniques*. 2020;4:205-207. doi: 10.1016/j.jtc.2020.08.026.
12. Suvorov V., Zaitcev V., Andrzejczyk K. Effectiveness of Bilateral Pulmonary Artery Banding in Patients with Hypoplastic Left Heart Syndrome and Congenital Heart Defects with A Functional Single Ventricle: A Single-Center Retrospective Study. *Congenital Heart Disease*. 2022; 17(3):365–374. doi: 10.32604/chd.2022.019126.
13. Wilder T.J., Caldarone C.A. Apples to oranges: Making sense of hybrid palliation for hypoplastic left heart syndrome. *JTCVS Open*. 2020; 4:47-54. doi: 10.1016/j.jxon.2020.10.002.
14. Avramenko A. A., Khokhlunov S. M. Technical features of Norwood procedure as the most important factor, affecting the outcome of treatment of single-ventricle patients with obstructed systemic output. *Vestnik khirurgii imeni I. I. Grekova*. 2019;178(1):11–16. (In Russ) doi: 10.24884/0042-4625-2019-178-1-11-16.
15. Mahat U., Ahuja S., Talati R. Shunt thrombosis in pediatric patients undergoing staged cardiac reconstruction for cyanotic congenital heart disease. *Progress in Pediatric Cardiology*. 2020; 56. doi:10.1016/j.jppedcard.2019.101190
16. Mahle W.T., Hu C., Trachtenberg F., Mentzer J., Kindel S.J., Dipchand A.I., Richmond M.E., Daly K.P., Henderson H.T., Lin K.Y., McCulloch M., Lal A.K., Schumacher K.R., Jacobs J.P., Atz A.M., Villa C.R., Burns K.M., Newburger J.W.; Pediatric Heart Network Investigators. Heart failure after the Norwood procedure: An analysis of the Single Ventricle Reconstruction Trial. *The Journal of heart and lung transplantation : the official publication of the International Society for Heart Transplantation*. 2018; 37(7):879-885. doi: 10.1016/j.healun.2018.02.009.
17. Sun Y., Deng X.M., Cai Y., Shen S.E., Dong L.Y. Post-cardiopulmonary bypass hypoxaemia in paediatric patients undergoing congenital heart disease surgery: risk factors, features, and postoperative pulmonary complications. *BMC cardiovascular disorders*. 2022; 22(1):430. doi: 10.1186/s12872-022-02838-9.
18. Gellings J.A., Johnson W.K., Ghanayem N.S., Mitchell M., Tweddell J., Hoffman G., Hraska V., Kuhn E.M., Woods R.K. Norwood Procedure-Difficulty in Weaning From Cardiopulmonary Bypass and Implications for Outcomes. *Seminars in Thoracic and Cardiovascular Surgery*. 2020; 32(1):119-125. doi: 10.1053/j.semthor.2019.08.005.
19. Roberts A., Duncan E.C., Hargrave P., Kingery D.R., Barnes J., Horstemeyer D.L., Stahl R.F. Complications of Cardiopulmonary Bypass From an Anesthesia Perspective: A Clinical Review. *HCA Healthcare Journal Medicine*. 2023; 4(1):13-21. doi: 10.36518/2689-0216.1525.
20. Sano S., Kouretas P.C., Kobayashi Y., Kotani Y., Kasahara S. How to Reconstruct Neo-Aortic Arch Without Patch at Norwood-Sano Procedure. *Operative Techniques in Thoracic and Cardiovascular Surgery*. 2020; 25(4): 221-241. doi:10.1053/j.optechstcvs.2020.07.004.
21. White M.H., Kelleman M., Sidonio R.F. Jr., Kochilas L., Patel K.N. Incidence and Timing of Thrombosis After the Norwood Procedure in the Single-Ventricle Reconstruction Trial. *Journal of American Heart Association*. 2020; 9(24):e015882. doi: 10.1161/JAHA.120.015882.
22. Kalfa D., Buratto E., Goldstone A., Bacha E. Valved Conduit for Norwood-Sano Procedure. *Operative Techniques in Thoracic and Cardiovascular Surgery*. 2023; 29(1):25-36. doi:10.1053/j.optechstcvs.2023.09.005.
23. Mascio, C.E., Spray, T.L. Surgical Approaches to the Hypoplastic Left Heart Syndrome. *Pediatric and Congenital Cardiology, Cardiac Surgery and Intensive Care*. 2020. doi:10.1007/978-1-4471-4999-6_38-2.
24. Asada S., Yamagishi M., Maeda Y., Itatani K., Fujita S., Hongu H., Nakatsuji H., Yaku H. Chimney reconstruction provides a wider subaortic space and reduces the risk of pulmonary artery compression in the Norwood-type aortic arch reconstruction without patch supplementation. *European Journal of Cardio-Thoracic Surgery*. 2021; 60(6):1408–1416. doi:10.1093/ejcts/ezab184.
25. Winder MM, Ware A, Husain A, Griffiths E, Swink JM, Ou Z, Eckhauser A. Interdigitating Technique for Repair of Aortic Arch Obstruction to Reduce Reintervention Rates. *Ann Thorac Surg*. 2024 Feb;117(2):387-394. doi: 10.1016/j.athoracsur.2023.06.015.
26. Soyrov IA, Gorbatykh AV, Kulyabin YuYu, Arkhipov AN, Nichay NR, Zubritskiy AV, Voitov AV, Gorbatykh YuN, Galstyan MG, BogachevProkophiev AV. Early and long-term results after the Norwood procedure. *Diagnostic clinical algorithm for mediastinal tumors. Pirogov Russian Journal of Surgery = Khirurgiya. Zurnal im. N.I. Pirogova*. 2022;5:59–67. (In Russ.). <https://doi.org/10.17116/hirurgia202205159>
27. Vitanova K., Cleuziou J., Pabst von Ohain J., Burri M., Eicken A., Lange R. Recoarctation After Norwood I Procedure for Hypoplastic Left Heart Syndrome: Impact of Patch Material. *Annals of Thoracic Surgery*. 2017; 103(2):617-621. doi: 10.1016/j.athoracsur.2016.10.030.
28. Asada S., Yamagishi M., Itatani K., Maeda Y., Taniguchi S., Fujita S., Hongu H., Yaku H. Early outcomes and computational fluid dynamic analyses of chimney reconstruction in the Norwood procedure. *Interactive cardiovascular and thoracic surgery*. 2019; 29(2):252–259. doi: 10.1093/icvts/ivz040.
29. Yamagishi M. Chimney Technique for Aortic Arch Repair in the Norwood Operation, *Operative Techniques in Thoracic and Cardiovascular Surgery*. 2019; 24(4): 237-255. doi: 10.1053/j.optechstcvs.2019.10.004.
30. Asada S., Yamagishi M., Itatani K., Yaku H. Chimney reconstruction of the aortic arch in the Norwood procedure.

Journal of Thoracic and Cardiovascular Surgery. 2017; 154(3):e51-e54. doi: 10.1016/j.jtcvs.2017.04.079.

31. Bautista-Hernandez V., Avila-Alvarez A., Marx G.R., Del Nido P.J. Current surgical options and outcomes for newborns with hypoplastic left heart syndrome. *Anales de Pediatria*. 2019; 91(5):352.e1-352.e9. doi: 10.1016/j.anpedi.2019.09.007.
32. Tanem J., Rudd N., Rauscher J., Scott A., Frommelt M.A., Hill G.D. Survival After Norwood Procedure in High-Risk Patients. *Annals of Thoracic Surgery*. 2020; 109(3):828-833. doi: 10.1016/j.athoracsur.2019.07.070.
33. Sower C.T., Romano J.C., Yu S., Lowery R., Pasquali S.K., Zampi J.D. Early and Midterm Outcomes in High-risk Single-ventricle Patients: Hybrid Vs Norwood Palliation. *Annals of Thoracic Surgery*. 2019; 108(6):1849-1855. doi: 10.1016/j.athoracsur.2019.06.061.
34. Wilder T.J., Caldarone C.A. Apples to oranges: Making sense of hybrid palliation for hypoplastic left heart syndrome. *JTCVS Open*. 2020; 4:47-54. doi: 10.1016/j.xjon.2020.10.002.
35. Oretto L., Guccione P., Gitto P., Bruno L., Zanai R., Grasso N., Iannace E., Zito C., Carerj S., Agati S. Hybrid Palliation for Hypoplastic Left Heart Syndrome: Role of Echocardiography. *Children (Basel)*. 2023; 10(6):1012. doi: 10.3390/children10061012.
36. Akay E., Işık O., Engin A.Y., Çakır V. Stage 1 hybrid palliation of hypoplastic left heart syndrome: an initial experience in pulmonary trunk approach, procedural modifications, and complication management. *Turkish journal of medical sciences*. 2019; 49(5):1374-1380. doi: 10.3906/sag-1903-1
37. Ross C.J., Mir A., Burkhart H.M., Holzapfel G.A., Lee C.H. Tricuspid Valve Regurgitation in Hypoplastic Left Heart Syndrome: Current Insights and Future Perspectives. *Journal of Cardiovascular Development and Disease*. 2023; 10(3):111. doi: 10.3390/jcdd10030111.
38. Ponzoni M., Azzolina D., Vedovelli L., Gregori D., Vida V.L., Padalino M.A. Tricuspid Valve Repair Can Restore the Prognosis of Patients with Hypoplastic Left Heart Syndrome and Tricuspid Valve Regurgitation: A Meta-analysis. *Pediatric Cardiologist*. 2023. doi: 10.1007/s00246-023-03256-0.
39. Ono M., Mayr B., Burri M., Piber N., Röhlig C., Strbad M., Cleuziou J., Hager A., Hörer J., Lange R. Tricuspid valve repair in children with hypoplastic left heart syndrome: impact of timing and mechanism on outcome. *European Journal of Cardio-Thoracic Surgery*. 2020; 57(6):1083-1090. doi: 10.1093/ejcts/ezaa004.
40. Kanno K., Ikai A., Murata M., Sakamoto K. The interannular bridge: A new technique for the management of tricuspid regurgitation in hypoplastic left heart syndrome. *Journal of thoracic and cardiovascular surgery*. 2020; 159(3):e219-e221. doi: 10.1016/j.jtcvs.2019.06.080.
41. Pisesky A., Shah S., Seed M., Schwartz S.M., Russell J., Pereira-Solomos P., Thomas J., Van Arsdell G., Floh A. Standardisation of management after Norwood operation has not improved 1-year outcomes. *Cardiology in the Young*. 2021; 31(1):105-113. doi: 10.1017/S1047951120003376.
42. Sames-Dolzer E., Gierlinger G., Kreuzer M., Mair R., Gitter R., Prandstetter C., Tulzer G., Mair R. Aortic arch reconstruction in the Norwood procedure using a curved polytetrafluorethylene patch. *European Journal of Cardio-Thoracic Surgery*. 2022; 61(2):329-335. doi: 10.1093/ejcts/ezab433.
43. Kobayashi Y., Kotani Y., Kawabata T., Kuroko Y., Sano S., Kasahara S. Does the size of pulmonary artery impact on reoarterctation of the aorta after the Norwood procedure without patch? *Interactive CardioVascular and Thoracic Surgery*. 2021; 33(5):765-772. doi: 10.1093/icvts/ivab170.
44. Szypulski A., Rai V., Sacharczuk J., Gładki M., Mokra A., Żurek R., Skalski J.H., Mroczek T. Risk factors for reoarterctation of aorta after Norwood procedure in patients with hypoplastic left heart syndrome. *Folia Medica Cracoviensia*. 2018; 58(3):11-21. doi: 10.24425/fmc.2018.125070.
45. Mroczek T., Czerżyńska M., Sacharczuk J., Żurek R., Wójcik E., Morka A., Kuźma J., Skalski J.H. Reoarterctation of the aorta after the Norwood procedure may be treated during the second stage of the surgical palliation. *European Journal of Cardio-Thoracic Surgery*. 2019; 56(6):1186-1191. doi: 10.1093/ejcts/ezz241.
46. Devlin P.J., McCrindle B.W., Kirklin J.K., Blackstone E.H., DeCampi W.M., Caldarone C.A., Dodge-Khatami A., Eghtesady P., Meza J.M., Gruber P.J., Guleserian K.J., Alsoufi B., Lambert L.M., O'Brien J.E. Jr, Austin E.H. 3rd, Jacobs J.P., Karamlou T. Intervention for arch obstruction after the Norwood procedure: Prevalence, associated factors, and practice variability. *Journal of thoracic and cardiovascular surgery*. 2019; 157(2):684-695.e8. doi: 10.1016/j.jtcvs.2018.09.130.
47. Santro T., d'Udekem Y., Zannino D., Hobbes B., Konstantinov I.E., Brizard C., Brink J. Determinants of acute events leading to mortality after shunt procedure in univentricular palliation. *Journal of thoracic and cardiovascular surgery*. 2019; 158(4):1144-1153.e6. doi: 10.1016/j.jtcvs.2019.03.126.
48. Soynov IA, Kulyabin YuYu, Omel'chenko Alu, Leykehman AV, Voitov AV, Gorbatykh IuN, Arkhipov AN, Bogachev-Prokof'ev AV. Home monitoring of patients with hypoplastic left heart syndrome within the interstage period. *Russian Journal of Cardiology and Cardiovascular Surgery*. 2020;13(2):134-141. (In Russ.) <https://doi.org/10.17116/kardio202013021134>
49. Balsara S.L., Burstein D., Ittenbach R.F., Kaplinski M., Gardner M.M., Ravishankar C., Rossano J., Goldberg D.J., Mahle M., O'Connor M.J., Mascio C.E., Gaynor J.W., Preminger T.J. Combined ventricular dysfunction and atrioventricular valve regurgitation after the Norwood procedure are associated with attrition prior to superior cavopulmonary connection. *JTCVS Open*. 2023; 16:714-725. doi: 10.1016/j.xjon.2023.09.042.
50. Friedberg M.K., Reddy S. Right ventricular failure in congenital heart disease. *Current opinion in pediatrics*. 2019; 31(5):604-610. doi: 10.1097/MOP.0000000000000804.

Для цитирования: Амансахатова Е.Н., Соинов И.А., Кулябин Ю.Ю., Ничай Н.Р., Рзаева К.А., Аникина О.С., Велуханов И.А., Архипов А.Н. Варианты первого этапа гемодинамической коррекции синдрома гипоплазии левого сердца. *Комплексные проблемы сердечно-сосудистых заболеваний*. 2026;15(1): 109-125. DOI: 10.17802/2306-1278-2026-15-1-109-125

To cite: Amansakhatova E.N., Soynov I.A., Kulyabin Yu.Yu., Nichay N.R., Rzaeva K.A., Anikina O.S., Velukhanov I.A., Arkhipov A.N. The 1st stage of hemodynamic strategies for management of hypoplastic left heart syndrome. *Complex Issues of Cardiovascular Diseases*. 2026;15(1): 109-125. DOI: 10.17802/2306-1278-2026-15-1-109-125