

ЧРЕСКОЖНОЕ КОРОНАРНОЕ ВМЕШАТЕЛЬСТВО ПРОТИВ МЕДИКАМЕНТОЗНОЙ ТЕРАПИИ В ЛЕЧЕНИИ НЕСТАБИЛЬНЫХ БЛЯШЕК КОРОНАРНЫХ АРТЕРИЙ

А.А. Арнт, А.Ю. Колесников, Н.А. Кочергин

Федеральное государственное бюджетное научное учреждение «Научно-исследовательский институт комплексных проблем сердечно-сосудистых заболеваний», бульвар им. академика Л.С. Барбараша, 6, Кемерово, Российская Федерация, 650002

Основные положения

- Выполнено проспективное рандомизированное исследование, сравнивающее эффективность двух подходов лечения нестабильной бляшки у пациентов с ИБС
- Наиболее эффективным методом в выявлении нестабильных бляшек является оптическая когерентная томография, которая продемонстрировала, что критерии высокого риска встречаются у 66% пациентов, что подчеркивает важность точной диагностики и индивидуального подхода к лечению.

Актуальность

Наиболее частой причиной острого коронарного синдрома является разрыв и тромбоз нестабильной бляшки. Бляшка с критериями уязвимости увеличивает риск больших коронарных событий, несмотря на отсутствие ишемии. Благодаря высокому разрешению оптической когерентной томографии есть возможность оценить не только объем и характер бляшки, но и тонкую капсулу, что является преимуществом перед другими методами исследования. Стабилизация бляшек при помощи ЧКВ остается одним из широко обсуждаемых методов лечения и может быть целесообразна.

Цель

Сравнить годовые результаты лечения пациентов с нестабильными коронарными бляшками, которым выполнено профилактическое ЧКВ с ОМТ или ОМТ.

Материалы и методы

Всем пациентам со стабильной формой ИБС и однососудистым пограничным стенозом от 50% до 89% по диаметру выполнялась ОКТ с целью выявления критериев нестабильной бляшки. При наличии двух и более признаков уязвимости пациенты были рандомизированы на две группы. В одной группе пациентам выполнялось профилактическое ЧКВ с ОМТ, а во второй группе назначалась только ОМТ. Через 12 месяцев сравнили 2 группы в отношении конечных точек: возврат стенокардии, инфаркт миокарда (ИМ), смерть от всех причин и реваскуляризация целевого поражения. Также оценивалась комбинированная конечная точка, включающая все перечисленные исходы.

Результаты

В исследование включено 96 пациентов с ИБС и ангиографически пограничным поражением коронарной артерии. Пациенты с критериями уязвимой бляшки по ОКТ ($n = 64$) рандомизировались на группы ЧКВ с ОМТ и ОМТ с последующим наблюдением в течение 12 месяцев. За годовой период наблюдения не выявлено ни одного случая повторной реваскуляризации целевого поражения и ИМ. В одном случае зарегистрирована смерть (ИМ на фоне COVID-19 за счёт тромботической окклюзии нецелевого сосуда) в группе ЧКВ, в группе ОМТ летальных исходов не зарегистрировано (3,1% и 0%, $p = 0,574$ соответственно). Однако, группа ЧКВ с ОМТ имела значимое преимущество в отношении резидуальной стенокардии в сравнении с ОМТ на годовом этапе наблюдения (12,5% и 43,8%, $p = 0,027$ соответственно).

Заключение

Профилактическое ЧКВ с ОМТ продемонстрировало преимущество в отношении резидуальной стенокардии по сравнению с ОМТ при лечении пациентов с хронической ИБС и наличием нестабильной бляшки.

Ключевые слова

Фракционный резерв кровотока • Оптическая когерентная томография • Чрескожное коронарное вмешательство • Оптимальная медикаментозная терапия • Нестабильная бляшка

Поступила в редакцию: 10.12.2025; поступила после доработки: 21.01.2026; принята к печати: 16.02.2026

Для корреспонденции: Анастасия Андреевна Арнт, arnt.anastasiya@gmail.com; адрес: бульвар им. академика Л.С. Барбараша, 6, Кемерово, Российская Федерация, 650002

Corresponding author: Anastasiya A. Arnt, arnt.anastasiya@gmail.com, address: 6, academician Barbarash blvd., Kemerovo, Russian Federation, 650002

PERCUTANEOUS CORONARY INTERVENTION VERSUS DRUG THERAPY IN THE TREATMENT OF UNSTABLE CORONARY ARTERY PLAQUES

A.A. Arnt, A.Yu. Kolesnikov, N.A. Kochergin

Federal State Budgetary Institution "Research Institute for Complex Issues of Cardiovascular Diseases", 6, academician Barbarash blvd., Kemerovo, Russian Federation, 650002

Highlights

- A prospective randomized trial comparing the effectiveness of two approaches for the treatment of unstable plaque in patients with coronary artery disease was performed
- The most effective method in detecting unstable plaques is optical coherence tomography, which has demonstrated that 66% of patients have high-risk criteria, which underscores the importance of accurate diagnosis and an individual approach to treatment.

Background The most common cause of acute coronary syndrome is the rupture and thrombosis of an unstable plaque. A plaque with vulnerable plaque characteristics increases the risk of major cardiac events, despite the absence of ischemia. The high resolution of optical coherence tomography allows for the assessment of not only the plaque volume and character but also the thin plaque capsule, an advantage over other imaging methods. Plaque stabilization using PCI remains a widely discussed treatment option and may be beneficial.

Aim To compare the annual treatment outcomes of patients with mild coronary plaques treated with prophylactic PCI with OMT or OMT.

Methods All patients with stable coronary artery disease and single-vessel borderline stenosis ranging from 50% to 89% in diameter underwent OCT to identify unstable plaque criteria. If two or more unstable plaque criteria were present, patients were randomized into two groups. One group underwent prophylactic PCI with OMT, while the other group received OMT alone. After 12 months, the two groups were compared for the following endpoints: angina recurrence, myocardial infarction, all-cause death, and target lesion revascularization. A composite endpoint, including all of the above outcomes, was also assessed.

Results The study included 96 patients with coronary artery disease and angiographically borderline coronary artery disease. Patients with vulnerable plaque criteria according to OCT (n = 64) were randomized to the PCI with OMT or OMT groups with a subsequent follow-up of 12 months. During the 1-year follow-up period, no cases of repeat target lesion revascularization or myocardial infarction were detected. There was one cardiovascular death in the PCI group, while there were no deaths in the OMT group (3.1% and 0%, p = 0.574, respectively). However, the PCI group had a significant advantage in terms of residual angina compared to OMT at the 1-year follow-up stage (12.5% and 43.8%, p = 0.027, respectively).

Conclusion Prophylactic PCI with OMT has demonstrated benefit in terms of residual angina compared with OMT in the treatment of patients with chronic CAD and the presence of unstable plaque.

Keywords Fractional flow reserve • Optical coherence tomography • Percutaneous coronary interventions • Optimal medical therapy • Unstable plaque

Received: 10.12.2025; received in revised form: 21.01.2026; accepted: 16.02.2026

Список сокращений

ВСУЗИ – внутрисосудистое ультразвуковое исследование	ОМТ – оптимальная медикаментозная терапия
ИБС – ишемическая болезнь сердца	ТКФА – тонкокапсульная фиброатерома
ИМ – инфаркт миокарда	ЧКВ – чрескожное коронарное вмешательство
ОКТ – оптическая когерентная томография	

Введение

Главной причиной развития острого коронарного синдрома является разрыв с последующим тромбозом атеросклеротической бляшки. Бляшка с большим липидным ядром, отграниченная от просвета артерии тонкой фиброзной крышкой, называется нестабильной из-за ее высокого риска разрыва [1, 2]. Наличие нестабильной (уязвимой) бляшки по результатам исследований повышает риск неблагоприятных сердечно-сосудистых событий даже при отсутствии ее гемодинамического влияния на коронарное русло. Внедрение в клиническую практику внутрисосудистых методов визуализации, позволило выявлять бляшки высокого риска неблагоприятных коронарных событий [3–5].

При выборе метода для поиска нестабильной бляшки возможно применить внутрисосудистое ультразвуковое исследование (ВСУЗИ), которое позволяет выявить такие показатели, как объем бляшки и минимальная площадь просвета. Однако, определение тонкокапсульной фиброатеромы (ТКФА) является ограничением для ВСУЗИ, также как и кальциноз, формирующий акустическую тень, не позволяя визуализировать участок сосуда за кальцием. В то время как оптическая когерентная томография (ОКТ) обеспечивает более высокое разрешение и может определить толщину фиброзной капсулы – главный критерий уязвимости, а также морфологию бляшки и ее объем [6–10].

В исследовании COMBINE OCT – FFR в течение 18 месяцев наблюдались пациенты со стабильными и уязвимыми бляшками, выявленными с помощью ОКТ. По результатам наблюдения пациенты с ТКФА и сопутствующим сахарным диабетом ассоциировались с более высоким риском неблагоприятных сердечно-сосудистых событий в сравнении с пациентами без ТКФА, несмотря на отсутствие ишемии по данным фракционного резерва кровотока (ФРК) (отношение риска 5,12; 95% доверительный интервал 2,12–12,34; $p < 0,001$) [11].

Зачастую нестабильные бляшки являются гемодинамически незначимыми, и ученые спорят о необходимости стабилизации таких бляшек посредством профилактического ЧКВ или оптимальной медикаментозной терапии (ОМТ) [13, 14]. В исследовании IBIS-4 пациентам с нестабильной бляшкой, выявленной при помощи ОКТ, проводилась высокоинтенсивная терапия статинами в течение года. Ученые отметили, что через год на ОКТ у 69,2% пациентов наблюдается регрессия ТКФА и увеличение толщины фиброзной капсулы [12].

В исследовании PROSPECT II гемодинамически незначимые бляшки коронарных артерий, имеющие признаки высокого риска по ВСУЗИ и ближней инфракрасной спектроскопии, приводили к неблагоприятным сердечно-сосудистым со-

бытиям. На 4-летнем периоде наблюдения неблагоприятные сердечные события возникали у пациентов с высоким содержанием липидов ($> 324,7$), большим объемом бляшки ($> 70\%$) и минимальной площадью просвета менее 4 мм^2 (13,2%, 95% ДИ 11,0–15,6) [13].

Поэтому целью нашего исследования было сравнить две группы пациентов со стабильной стенокардией и пограничными стенозами, которым на основании наличия критериев нестабильной бляшки по ОКТ выполнялось профилактическое ЧКВ с ОМТ или ОМТ.

Материалы и методы

Исследуемая выборка

В проспективное одноцентровое исследование включались пациенты с хронической ишемической болезнью сердца (ИБС), наличием клиники стенокардии и пограничного изолированного стеноза коронарной артерии (от 50 до 89%, по количественной оценке) (табл. 1). Критериями исключения были: острый коронарный синдром; анатомия артерии не позволяющая выполнить ОКТ и хроническая болезнь почек со скоростью клубочковой фильтрации менее $30 \text{ мл/мин/1,73 м}^2$.

Всем пациентам с пограничным стенозом коронарной артерии выполнялось ОКТ для оценки морфологии поражения и выявления критериев бляшки высокого риска неблагоприятных коронарных событий. На основании исследования PROSPECT II по изучению нестабильных бляшек одним из критериев, ассоциированным с серьезными неблагоприятными сердечно-сосудистыми событиями, был объем бляшки более 70% [13]. Для оценки объема бляшки в зоне стеноза на ОКТ использовался дистальный референс медиального слоя в относительно здоровом участке сосуда или ближайший проксимальный референс. При выборе минимальной площади просвета эмпирически принято решение взять менее 3 мм^2 . Третьим критерием была толщина фиброзной капсулы менее 65 мкн, как основной критерий уязвимой бляшки, который был представлен в исследовании по гистологическому изучению нестабильных бляшек [19]. Пациентам имеющие два и более критерия бляшки высокого риска по ОКТ были рандомизированы на две группы: одним выполнено ЧКВ с ОМТ, другим было отказано в имплантации стента и назначалась только ОМТ. Период наблюдения составил один год. Функциональный класс стенокардии оценивался согласно опроснику Seattle Angina Questionnaire (SAQ), пациенты заполняли анкеты самостоятельно при поступлении, а через год после выписки из стационара осуществлялся сбор информации по телефону.

Пациенты, у которых было менее двух критериев значимости по ОКТ, попадали в группу наблю-

дения. Им назначалась оптимальная медикаментозная и антиангинальная терапия, и они также отслеживались в течение года, как и пациенты из групп сравнения.

Исследование одобрено на заседании этического комитета (№ 6 от 30 июня 2022 г.) и пациенты дали информированное согласие на участие в исследовании.

Конечные точки исследования

В качестве первичной конечной точки оценивалась резидуальная стенокардия на 12-месячном этапе наблюдения. Вторичными конечными точками исследования были: повторная реваскуляризация целевого поражения, инфаркт миокарда (ИМ), кардиальная смерть.

Медикаментозная терапия

Медикаментозное лечение соответствовало национальным клиническим рекомендациям по ведению пациентов с хронической ИБС. Пациентам в группе профилактического ЧКВ с ОМТ назначалась двойная антиагрегантная терапия: аспирин (100 мг/сут) пожизненно, клопидогрел (600 мг если ранее не принимал и 75 мг/сут в течение 6 месяцев). Пациентам из группы ОМТ назначалась высокоинтенсивная терапия статинами: розувастатин в начальной дозе 20 мг в течение первых двух недель и последующим титрованием до 40 мг. Кроме того, назначались антиангинальные препараты в виде бета-блокаторов, блокаторов кальциевых каналов, нитраты длительного действия и др. в индивидуальном порядке на усмотрение лечащего кардиолога.

Статистический анализ

Параметрические характеристики представлены в виде относительных величин, средних значений и стандартного отклонения ($M \pm SD$) при нормальном распределении или медианы с интерквартильным размахом ($Me (Q25; Q75)$) при распределении отличным от нормального. Нормальность распределения оценивалась с помощью критерия Колмогорова–Смирнова. Для определения статистической значимости использовался критерий Манна–Уитни. Статистическая обработка материала проводилась с использованием программы STATISTICA 10.0 (StatSoft Inc.).

Результаты

В исследование включено 96 пациентов с хронической ИБС и наличием пограничного стеноза от 50 до 89% по диаметру. У 64 пациентов выявлены 2 и более критерия нестабильной бляшки и далее выполнена рандомизация 1:1 методом слепых конвертов на группы профилактического ЧКВ или ОМТ (рис. 1).

Исходные клинические характеристики исследуемой выборки представлены в табл. 1. Средний возраст пациентов составил 66 лет. В половой структуре преобладали лица мужского пола (59,4%). Из факторов сердечно-сосудистого риска наблюдались: артериальная гипертензия (85,4%), сахарный диабет 2 типа (16,7%), мультифокальный атеросклероз (30,5%). Клиника стенокардии преимущественно была 2 функционального класса (54,2%). Число р рассчитывалось для групп ЧКВ с ОМТ и ОМТ, по результату которого между исследуемыми группами не наблюдалось значимой разницы по всем характеристикам. (табл. 1).

Частота локализации целевого поражения была преимущественно в передней нисходящей артерии (63,5%). Средняя степень пограничного стеноза по ангиографии составила 73%. Медиана Syntax score составил 6 баллов. По данным ОКТ объем бляшки более 70% встречался в 67,7% случаев, площадь просвета менее 3 мм² выявлен в 69,4% случаев, ТКФА – всего в 13,5% случаев (табл. 2).

Годовые результаты

Возврат клиники стенокардии возник у 14 (43,8%) пациентов в группе ОМТ и у 4 (12,5%) больных в группе ЧКВ ($p = 0,027$). В группе ЧКВ зафиксирован 1 (3,1%) случай кардиальной смерти (ИМ на фоне COVID-19 за счёт тромботической окклюзии нецелевого сосуда), в группе ОМТ летальных исходов не зарегистрировано. За годовой период наблюдения в обеих группах не выявлено ни одного случая ИМ и повторной реваскуляризации целевого поражения. Информация по конечным точкам собиралась дистанционно, посредством

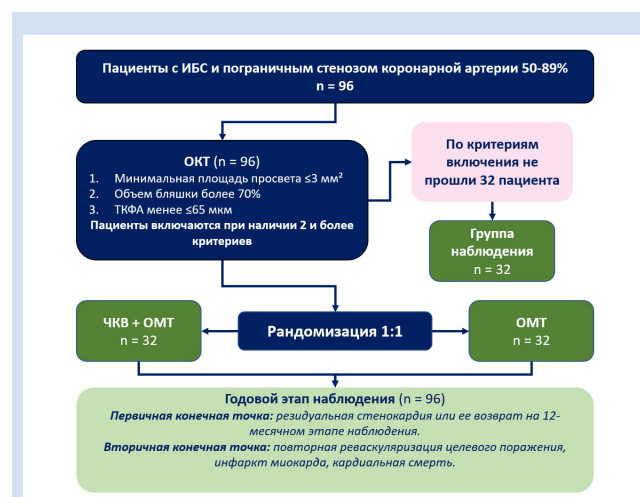


Рисунок 1. Блок-схема дизайна исследования

Примечание: ИБС – ишемическая болезнь сердца; ОКТ – оптическая когерентная томография; ОМТ – оптимальная медикаментозная терапия; ТКФА – тонкокапсульная фиброатерома; ЧКВ – чрескожное коронарное вмешательство.

Figure 1. Flow chart of the research design

Note: CAD – coronary artery disease; OCT – optical coherence tomography; OMT – optimal medical therapy; PCI – percutaneous coronary intervention; TCFA – thin capped fibroatheroma.

опросника SAQ. Конечные точки исследования представлены в табл. 3.

Обсуждение

Выполнено проспективное рандомизированное исследование, посвященное поиску оптимального подхода лечения нестабильных бляшек у пациентов с хронической ИБС. Данное исследование

демонстрирует, что критерии бляшки высокого риска встречаются в 66% случаев и могут быть предикторами неблагоприятных коронарных событий. Сам факт наличия нестабильной бляшки, которая не ограничивает кровотока, насстораживает и ставит в сложное положение врача для принятия решения о тактике ведения подобной когорты пациентов.

Таблица 1. Клинические характеристики исследуемой выборки
Table 1. Clinical characteristics of the study sample

Клинические характеристики / Clinical characteristics	Общая выборка / General sample, n = 96	Группа ЧКВ с ОМТ / PCI with OMT Group, n = 32	Группа ОМТ / OMT Group, n = 32	Группа наблюдения / Monitoring Group, n = 32	p
Возраст, лет / Age, years, Me (Q25; Q75)	66 (60,8;71,3)	64,5 (58,8;68,5)	67,5 (61;72)	66,5 (62;71,3)	0,244
Пол, муж / Gender, man, n (%)	57 (59,4)	18 (56,3)	24 (75,0)	15 (46,9)	0,197
Стенокардия ФК / Angina pectoris FC, n (%)					
1	33 (34,3)	8 (25,0)	14 (43,8)	11 (34,4)	0,379
2	52 (54,2)	20 (62,5)	16 (50,0)	16 (50,0)	0,451
3	11 (11,5)	4 (12,5)	2 (6,2)	5 (15,6)	0,200
ПИКС / PICS, n (%)	25 (26,0)	6 (18,8)	10 (31,3)	9 (28,1)	0,583
Сахарный диабет 2 типа / Type 2 diabetes mellitus, n (%)	16 (16,7)	2 (6,3)	6 (18,8)	8 (25,0)	0,238
Артериальная гипертензия / Arterial hypertension, n (%)	82 (85,4)	24 (75,0)	26 (81,3)	32 (100)	0,589
Мультифокальный атеросклероз / Multifocal atherosclerosis, n (%)	29 (30,5)	6 (18,8)	12 (38,7)	11 (34,4)	0,393
Фракция выброса / Emission fraction, Me (Q25; Q75)	62 (59;65)	62,5 (60,5;65,3)	60 (56;62)	63 (60;65)	0,872
Индекс массы тела / Body mass Index, Me (Q25; Q75)	29,1 (24,8;33,7)	29,3 (23,7;33,8)	28,0 (24,9;33,4)	28,9 (25,9;33,7)	0,670

Примечания: ОМТ – оптимальная медикаментозная терапия; ПИКС – постинфарктный кардиосклероз; ФК – функциональный класс; ЧКВ – чрескожное коронарное вмешательство.
Note: FC – functional class; OMT – optimal medical therapy; PCI – percutaneous coronary intervention; PICS – postinfarction cardiosclerosis.

Таблица 2. Морфологические характеристики выборки по ОКТ
Table 2. Morphological characteristics of the OCT sample

Клинические характеристики / Clinical characteristics	Общая выборка / General sample, n = 96	Группа ЧКВ с ОМТ / PCI with OMT Group, n = 32	Группа ОМТ / OMT Group, n = 32	Группа наблюдения / Monitoring Group, n = 32	p
ПНА / ADA, n (%)	61 (63,5)	22 (68,7)	22 (68,7)	17 (53,1)	0,272
ОА / CA, n (%)	12 (12,5)	6 (18,7)	2 (6,2)	4 (12,5)	0,876
ПКА / RCA, n (%)	23 (23,9)	4 (12,5)	8 (25)	11 (34,3)	0,176
Syntax score, Me (Q25; Q75)	6 (5;9)	6 (6;9)	7,5 (5;9)	6 (3;8)	1,000
Степень пограничного стеноза по QCA / Degree of borderline stenosis according to QCA, Me (Q25; Q75)	73 (66;81)	76 (71;86)	74 (70;78)	64 (57;72)	0,244
ТКФА / TCFA, n (%)	13 (13,5)	6 (18,8)	4 (12,5)	3 (9,4)	0,791
Объем бляшки $\geq 70\%$ / Plaque volume $\geq 70\%$, n (%)	65 (67,7)	30 (93,7)	30 (93,7)	5 (15,6)	1,000
Площадь просвета $\leq 3 \text{ мм}^2$ / Clearance area $< 3 \text{ мм}^2$, n (%)	57 (59,4)	28 (87,5)	26 (81,2)	3 (9,4)	0,523

Примечание: ОА – огибающая артерия; ОМТ – оптимальная медикаментозная терапия; ПКА – правая коронарная артерия; ПНА – передняя нисходящая артерия; ТКФА – тонкокапсульная фиброатерома; ЧКВ – чрескожное коронарное вмешательство.
Note: ADA – anterior descending artery; CA – circumflex artery; OMT – optimal medical therapy; PCI – percutaneous coronary intervention; RCA – right coronary artery; TCFA – thin capsule fibroatheroma.

Таблица 3. Конечные точки исследования на годовом этапе наблюдения
Table 3. Endpoints of the study at the annual follow-up stage

Клинические характеристики / Clinical characteristics	Общая выборка / General sample, n = 96	Группа ЧКВ с ОМТ / PCI with OMT Group, n = 32	Группа ОМТ / OMT Group, n = 32	Группа наблюдения / Monitoring Group, n = 32	p
Возврат стенокардии / Return of angina pectoris, n (%)	20 (20,8)	4 (12,5)	14 (43,8)	2 (6,2)	0,027
Инфаркт миокарда / Myocardial infarction, n (%)	0	0	0	0	n/a
Смерть от кардиальных причин / Death from cardiac causes, n (%)	1 (1,0)	1 (3,1)	0	0	0,574
Реваскуляризация целевого сегмента / Revascularization of the target segment	0	0	0	0	n/a
Итого / Total	21 (21,8)	5 (15,6)	14 (43,7)	2 (6,2)	0,087

Примечание: ОМТ – оптимальная медикаментозная терапия; ЧКВ – чрескожное коронарное вмешательство.
Note: OMT – optimal medical therapy; PCI – percutaneous coronary intervention.

Полную информацию о характере и морфологии бляшки можно узнать только посредством внутрисосудистой визуализации. Выбор в пользу ОКТ был обусловлен возможностью выявления ТКФА, что является одним из критериев бляшки высокого риска, который невозможно определить по внутрисосудистому ультразвуку [14–15].

В исследовании PROSPECT-ABSORB сравнили две группы пациентов с ангиографически незначимыми стенозами коронарных артерий и при выявлении признаков нестабильной бляшки рандомизировали пациентов на проведение ЧКВ биорезорбируемым каркасом или ОМТ. Через 2 года частота конечной точки в виде больших неблагоприятных сердечных событий наблюдалась в 4,3% случаев в группе ЧКВ биорезорбируемым каркасом и в 10,7% в группе ОМТ (коэффициент шансов: 0,38; 95% доверительный интервал: от 0,11 до 1,28; $p = 0,12$). ЧКВ ангиографически незначимых поражений с большим объемом бляшки было безопасно и существенно увеличивало минимальную площадь просвета, что было связано с благоприятными долгосрочными клиническими результатами и подтверждает необходимость проведения адекватно мощного рандомизированного исследования [16].

В исследовании PREVENT пациентам с наличием критериев нестабильной бляшки, которая не ограничивает кровотока, распределили случайным образом на 2 группы на ЧКВ с ОМТ и только ОМТ. Полученный результат от стабилизации бляшки при помощи ЧКВ продемонстрировал положительный эффект как на двухлетнем этапе, так и максимальном периоде наблюдения [17]. Полученные результаты подтверждают необходимость расширения показаний для ЧКВ с целью включения критериев уязвимости на основании ОКТ или ВСУЗИ при отсутствии гемодинамической значимости.

В настоящее время клинические рекоменда-

ции склоняются к выполнению ЧКВ только при ограничивающих кровотока бляшек или которые стали причиной ИМ [18]. В нашем исследовании не выявлено выраженных различий на годовом этапе между группами ЧКВ и ОМТ по жестким конечным точкам (ИМ, кардиальная смерть, повторная реваскуляризация целевого поражения). Нежелательных событий в период госпитализации не наблюдалось. Вероятно, комплексный подход к морфологии бляшки, ее стабилизации под контролем ОКТ, небольшой срок наблюдения и количество выборки могло послужить причиной полученных результатов. Однако, на основании уже имеющихся исследований, несмотря на отсутствие значимого ограничения кровотока атеросклеротической бляшкой, необходимо уделять особое внимание оценке ее морфологии при решении вопроса о реваскуляризации у пациентов с хронической ИБС.

Ограничения исследования

Исследование является одноцентровым, пилотным с малой выборкой. Мощности исследования недостаточно для оценки клинических конечных точек, поэтому было решено в качестве первичной конечной точки использовать суррогатный показатель резидуальной стенокардии. Информация по конечным точкам собиралась дистанционно. Не проводилась оценка целевых цифр лабораторных показателей на отдаленном этапе наблюдения. Это обуславливает необходимость проведения крупных многоцентровых исследований для подтверждения сформулированных гипотез.

Заключение

Таким образом профилактическое ЧКВ с ОМТ продемонстрировало преимущества по сравнению с ОМТ при лечении пациентов с хронической ИБС и нестабильных бляшек в отношении резидуальной стенокардии.

Конфликт интересов

А.А. Арнт заявляет об отсутствии конфликта интересов. А.Ю. Колесников заявляет об отсутствии конфликта интересов. Н.А. Кочергин заявляет об отсутствии конфликта интересов.

Финансирование

Работа выполнена при поддержке комплексной программы фундаментальных научных исследо-

ваний РАН в рамках фундаментальной темы НИИ КПССЗ 0419-2025-0001 «Разработка тканеинженерных изделий медицинского назначения для сердечно-сосудистой хирургии с использованием методов внутрисосудистой визуализации, машинного обучения и искусственного интеллекта» при финансовой поддержке Министерства науки и высшего образования Российской Федерации.

Информация об авторах

Арнт Анастасия Андреевна, младший научный сотрудник лаборатории тканевой инженерии и внутрисосудистой визуализации отдела хирургии сердца и сосудов федерального государственного бюджетного научного учреждения «Научный исследовательский институт комплексных проблем сердечно-сосудистых заболеваний», Кемерово, Российская Федерация; **ORCID** 0000-0003-2438-0506

Колесников Алексей Юрьевич, младший научный сотрудник лаборатории тканевой инженерии и внутрисосудистой визуализации отдела хирургии сердца и сосудов федерального государственного бюджетного научного учреждения «Научный исследовательский институт комплексных проблем сердечно-сосудистых заболеваний», Кемерово, Российская Федерация; **ORCID** 0000-0001-6247-1287

Кочергин Никита Александрович, кандидат медицинских наук заведующий лабораторией тканевой инженерии и внутрисосудистой визуализации отдела хирургии сердца и сосудов федерального государственного бюджетного научного учреждения «Научный исследовательский институт комплексных проблем сердечно-сосудистых заболеваний», Кемерово, Российская Федерация; **ORCID** 0000-0002-1534-264X

Вклад авторов в статью

ААА – вклад в концепцию и дизайн исследования, анализ данных исследования, написание и корректировка статьи, утверждение окончательной версии для публикации, полная ответственность за содержание

КАЮ – вклад в концепцию и дизайн исследования, получение и интерпретация данных исследования, корректировка статьи, утверждение окончательной версии для публикации, полная ответственность за содержание

КНА – вклад в концепцию и дизайн исследования, корректировка статьи, утверждение окончательной версии для публикации, полная ответственность за содержание

Author Information Form

Arnt Anastasia A., Junior Researcher at the Laboratory of Tissue Engineering and Intravascular Imaging, Department of Heart and Vascular Surgery, Federal State Budgetary Institution “Research Institute of Complex Problems of Cardiovascular Diseases”, Kemerovo, Russian Federation; **ORCID** 0000-0003-2438-0506

Kolesnikov Alexey Yu., Junior Researcher at the Laboratory of Tissue Engineering and Intravascular Imaging, Department of Heart and Vascular Surgery, Federal State Budgetary Institution “Research Institute of Complex Problems of Cardiovascular Diseases”, Kemerovo, Russian Federation; **ORCID** 0000-0001-6247-1287

Kochergin Nikita A., PhD, Head of the Laboratory of Tissue Engineering and Intravascular Imaging, Department of Heart and Vascular Surgery, Federal State Budgetary Institution “Research Institute of Complex Problems of Cardiovascular Diseases”, Kemerovo, Russian Federation; **ORCID** 0000-0002-1534-264X

Author Contribution Statement

AAA – contribution to the concept and design of the study, data analysis, manuscript writing, editing, approval of the final version, fully responsible for the content

KAYu – contribution to the concept and design of the study, data collection and interpretation, editing, approval of the final version, fully responsible for the content

KNA – contribution to the concept and design of the study, editing, approval of the final version, fully responsible for the content

СПИСОК ЛИТЕРАТУРЫ

1. Haibo Jia, Jiannan Dai, Luping He, Yishuo Xu et al., EROSION III: A Multicenter RCT of OCT-Guided Reperfusion in STEMI With Early Infarct Artery Patency. *JACC Cardiovascular Interventions* 2022 25;15(8):846-856. <https://doi.org/10.1016/j.jcin.2022.01.298>.

2. Н.А. Кочергин, В.И. Ганюков. Рандомизированное исследование превентивной реваскуляризации нестабильных бляшек коронарных артерий у больных хронической ишемической болезнью сердца. *Комплексные проблемы сердечно-сосудистых заболеваний*, 2019; 8 (4S): 104-110. <https://doi.org/10.17802/2306-1278-2019-8-4S-104-110>.

3. Thomas W Johnson, Lorenz Räber, Carlo di Mario, Christos Bourantas et al. Clinical use of intracoronary imaging. Part 2: acute coronary syndromes, ambiguous coronary

angiography findings, and guiding interventional decision-making: an expert consensus document of the European Association of Percutaneous Cardiovascular Interventions. *European Heart Journal* 2019 40; 40 (31): 2566-2584. <https://doi.org/10.1093/eurheartj/ehz332>.

4. Арнт А.А., Колесников А.Ю., Кочергин Н.А., Использование искусственной нейронной сети при внутрисосудистых методах исследования. *Кардиология и сердечно-сосудистая хирургия*. 2024; 17 (1): 77-81. <https://doi.org/10.17116/kardio20241701177>.

5. Guglielmo Gallone, Matteo Bellettini, Marco Gatti, Davide Tore et al., Coronary Plaque Characteristics Associated With Major Adverse Cardiovascular Events in Atherosclerotic Patients and Lesions: A Systematic Review and Meta-Analysis.

JACC Cardiovascular Interventions 2023;16(12):1584-1604. <https://doi.org/10.1016/j.jcimg.2023.08.006>.

6. Ziad A Ali, Keyvan Karimi Galougahi, Susan V Thomas, Arsalan Abu-Much et al., Optical Coherence Tomography-Guided Percutaneous Coronary Intervention: Practical Application. *Interventional Cardiology Clinics* 2023 12(2): 215-224. <https://doi.org/10.1016/j.iccl.2022.12.003>.

7. Do-Yoon Kang, Jung-Min Ahn, Sung-Cheol Yun, Seung-Ho Hur et al., Optical Coherence Tomography-Guided or Intravascular Ultrasound-Guided Percutaneous Coronary Intervention: The OCTIVUS Randomized Clinical Trial. *Circulation* 2023 17;148(16):1195-1206. <https://doi.org/10.1161/CIRCULATIONAHA.123.066429>.

8. Daniel A Jones, Krishnaraj S Rathod, Sudheer Koganti, Stephen Hamshere et al. Angiography Alone Versus Angiography Plus Optical Coherence Tomography to Guide Percutaneous Coronary Intervention: Outcomes From the Pan-London PCI Cohort. *JACC Cardiovasc Interv.*, 2018; 11(14): 1313-1321, <https://doi.org/10.1016/j.jcin.2018.01.274>.

9. Joo Myung Lee, Ki Hong Choi, Young Bin Song, Jong-Young Lee et al., Intravascular Imaging-Guided or Angiography-Guided Complex PCI. *New England Journal of Medicine* 2023;388:1668-1679. <https://doi.org/10.1056/NEJMoa2216607>.

10. Francesco Prati, Enrico Romagnoli, Laura Gatto, Alessio La Manna, Francesco Burzotta et al., Relationship between coronary plaque morphology of the left anterior descending artery and 12 months clinical outcome: the CLIMA study. *European Heart Journal* 2020; 41(3): 383-391, <https://doi.org/10.1093/eurheartj/ehz520>.

11. Elvin Kedhi, Balazs Berta, Tomasz Roleder, Rencus S Hermanides et al., Thin-cap fibroatheroma predicts clinical events in diabetic patients with normal fractional flow reserve: the COMBINE OCT-FFR trial. *European Heart Journal* 2021 42(45)1: 4671-4679. <https://doi.org/10.1093/eurheartj/ehab433>.

12. Lorenz Räber, Konstantinos C Koskinas, Kyohei Yamaji, Masanori Taniwaki et al., Changes in Coronary Plaque Composition in Patients With Acute Myocardial Infarction Treated With High-Intensity Statin Therapy (IBIS-4): A Serial Optical Coherence Tomography Study. *JACC: Cardiovascular Imaging* 2019;12(8)1: 1518-1528. <https://doi.org/10.1016/j.jcimg.2018.08.024>

13. Prof David Erlinge, Prof Akiko Maehara, Prof Ori Ben-Yehuda, Prof Hans Erik Bøtker et al., Identification of vulnerable plaques and patients by intracoronary near-infrared spectroscopy and ultrasound (PROSPECT II): a prospective natural history study. *Lancet* 2021; 397: 985-995. [https://doi.org/10.1016/S0140-6736\(21\)00249-X](https://doi.org/10.1016/S0140-6736(21)00249-X).

14. Kazumasa Kurogi, Masanobu Ishii, Nobuyasu Yamamoto, Kenshi Yamanaga et al. Optical coherence tomography-guided percutaneous coronary intervention: a review of current clinical applications. *Cardiovasc Interv Ther.*, 2021; 36(2): 169-177, <https://doi.org/10.1007/s12928-020-00745-4>.

15. Eisuke Usui, Taishi Yonetsu, Yoshihisa Kanaji, Masahiro Hoshino, Masao Yamaguchi et al., Efficacy of Optical Coherence Tomography-derived Morphometric Assessment in Predicting the Physiological Significance of Coronary Stenosis: Head-to-Head Comparison with Intravascular Ultrasound. *EuroIntervention* 2018 13 (18): 2210-2218. <https://doi.org/10.4244/EIJ-D-17-00613>.

16. Gregg W Stone, Akiko Maehara, Ziad A Ali, Claes Held, Mitsuaki Matsumura et al., Percutaneous Coronary Intervention for Vulnerable Coronary Atherosclerotic Plaque. *Journal of the American College of Cardiology* 2020 75; 76 (20): 2289-2301. <https://doi.org/10.1016/j.jacc.2020.09.547>.

17. Seung-Jung Park, Jung-Min Ahn, Do-Yoon Kang, Sung-Cheol Yun et al., Preventive percutaneous coronary intervention versus optimal medical therapy alone for the treatment of vulnerable atherosclerotic coronary plaques (PREVENT): a multicentre, open-label, randomised controlled trial. *The Lancet* 2024 4;403(10438):1753-1765. [https://doi.org/10.1016/S0140-6736\(24\)00413-6](https://doi.org/10.1016/S0140-6736(24)00413-6)

18. Акчурин Р. С., Алексян Б. Г., Алехин М. Н., Аронов Д. М. и др. Стабильная ишемическая болезнь сердца. Клинические рекомендации 2024. *Российский кардиологический журнал* 2024; 29 (9): 6110. <https://doi.org/10.15829/1560-4071-2024-6110>.

19. Virmani R., Kolodgie F.D., Burke A.P., Farb A., et al., Lessons from sudden coronary death: a comprehensive morphological classification scheme for atherosclerotic lesions. *Arteriosclerosis, Thrombosis and Vascular Biology* 2000 20: 1262-1275. <https://doi.org/10.1161/01.atv.20.5.1262>.

REFERENCES

1. Haibo Jia, Jiannan Dai, Luping He, Yishuo Xu et al., EROSION III: A Multicenter RCT of OCT-Guided Reperfusion in STEMI With Early Infarct Artery Patency. *JACC Cardiovascular Interventions* 2022 25;15(8):846-856. <https://doi.org/10.1016/j.jcin.2022.01.298>.

2. Kochergin N.A., Ganyukov V.I. Randomized trial of preventive revascularization of unstable coronary artery plaques in patients with chronic ischemic heart disease. Complex problems of cardiovascular diseases. 2019; 8 (4S): 104-110. (In Russ.). <https://doi.org/10.17802/2306-1278-2019-8-4S-104-110>.

3. Thomas W Johnson, Lorenz Räber, Carlo di Mario, Christos Bourantas et al. Clinical use of intracoronary imaging. Part 2: acute coronary syndromes, ambiguous coronary angiography findings, and guiding interventional decision-making: an expert consensus document of the European Association of Percutaneous Cardiovascular Interventions. *European Heart Journal* 2019 40; 40 (31): 2566-2584. <https://doi.org/10.1093/eurheartj/ehz332>.

4. Arnt A. A., Kolesnikov A. Yu., Kochergin N.A. Artificial neural network in intravascular imaging. *Russian Journal of Cardiology and Cardiovascular Surgery*. 2024; 17 (1): 77-81. (In Russ.). <https://doi.org/10.17116/kardio20241701177>.

5. Guglielmo Gallone, Matteo Belletini, Marco Gatti,

Davide Tore et al., Coronary Plaque Characteristics Associated With Major Adverse Cardiovascular Events in Atherosclerotic Patients and Lesions: A Systematic Review and Meta-Analysis. *JACC Cardiovascular Interventions* 2023;16(12):1584-1604. <https://doi.org/10.1016/j.jcimg.2023.08.006>.

6. Ziad A Ali, Keyvan Karimi Galougahi, Susan V Thomas, Arsalan Abu-Much et al., Optical Coherence Tomography-Guided Percutaneous Coronary Intervention: Practical Application. *Interventional Cardiology Clinics* 2023 12(2): 215-224. <https://doi.org/10.1016/j.iccl.2022.12.003>.

7. Do-Yoon Kang, Jung-Min Ahn, Sung-Cheol Yun, Seung-Ho Hur et al., Optical Coherence Tomography-Guided or Intravascular Ultrasound-Guided Percutaneous Coronary Intervention: The OCTIVUS Randomized Clinical Trial. *Circulation* 2023 17;148(16):1195-1206. <https://doi.org/10.1161/CIRCULATIONAHA.123.066429>.

8. Daniel A Jones, Krishnaraj S Rathod, Sudheer Koganti, Stephen Hamshere et al. Angiography Alone Versus Angiography Plus Optical Coherence Tomography to Guide Percutaneous Coronary Intervention: Outcomes From the Pan-London PCI Cohort. *JACC Cardiovasc Interv.*, 2018; 11(14): 1313-1321, <https://doi.org/10.1016/j.jcin.2018.01.274>.

9. Joo Myung Lee, Ki Hong Choi, Young Bin Song, Jong-Young Lee et al., Intravascular Imaging-Guided or

Angiography-Guided Complex PCI. *New England Journal of Medicine* 2023;388:1668-1679. <https://doi.org/10.1056/NEJMoa2216607>.

10. Francesco Prati, Enrico Romagnoli, Laura Gatto, Alessio La Manna, Francesco Burzotta et al., Relationship between coronary plaque morphology of the left anterior descending artery and 12 months clinical outcome: the CLIMA study. *European Heart Journal* 2020; 41(3): 383-391, <https://doi.org/10.1093/eurheartj/ehz520>.

11. Elvin Kedhi, Balazs Berta, Tomasz Roleder, Renicus S Hermanides et al., Thin-cap fibroatheroma predicts clinical events in diabetic patients with normal fractional flow reserve: the COMBINE OCT-FFR trial. *European Heart Journal* 2021 42(45)1: 4671-4679. <https://doi.org/10.1093/eurheartj/ehab433>.

12. Lorenz Räber, Konstantinos C Koskinas, Kyohei Yamaji, Masanori Taniwaki et al., Changes in Coronary Plaque Composition in Patients With Acute Myocardial Infarction Treated With High-Intensity Statin Therapy (IBIS-4): A Serial Optical Coherence Tomography Study. *JACC: Cardiovascular Imaging* 2019;12(8)1: 1518-1528. <https://doi.org/10.1016/j.jcmg.2018.08.024>

13. Prof David Erlinge, Prof Akiko Maehara, Prof Ori Ben-Yehuda, Prof Hans Erik Botker et al., Identification of vulnerable plaques and patients by intracoronary near-infrared spectroscopy and ultrasound (PROSPECT II): a prospective natural history study. *Lancet* 2021; 397: 985-995. [https://doi.org/10.1016/S0140-6736\(21\)00249-X](https://doi.org/10.1016/S0140-6736(21)00249-X).

14. Kazumasa Kurogi, Masanobu Ishii, Nobuyasu Yamamoto, Kenshi Yamanaga et al. Optical coherence tomography-guided percutaneous coronary intervention: a

review of current clinical applications. *Cardiovasc Interv Ther.*, 2021; 36(2): 169-177, <https://doi.org/10.1007/s12928-020-00745-4>.

15. Eisuke Usui, Taishi Yonetsu, Yoshihisa Kanaji, Masahiro Hoshino, Masao Yamaguchi et al., Efficacy of Optical Coherence Tomography-derived Morphometric Assessment in Predicting the Physiological Significance of Coronary Stenosis: Head-to-Head Comparison with Intravascular Ultrasound. *EuroIntervention* 2018 13 (18): 2210-2218. <https://doi.org/10.4244/EIJ-D-17-00613>.

16. Gregg W Stone, Akiko Maehara, Ziad A Ali, Claes Held, Mitsuaki Matsumura et al., Percutaneous Coronary Intervention for Vulnerable Coronary Atherosclerotic Plaque. *Journal of the American College of Cardiology* 2020 17; 76 (20): 2289-2301. <https://doi.org/10.1016/j.jacc.2020.09.547>.

17. Seung-Jung Park, Jung-Min Ahn, Do-Yoon Kang, Sung-Cheol Yun et al., Preventive percutaneous coronary intervention versus optimal medical therapy alone for the treatment of vulnerable atherosclerotic coronary plaques (PREVENT): a multicentre, open-label, randomised controlled trial. *The Lancet* 2024 4;403(10438):1753-1765. [https://doi.org/10.1016/S0140-6736\(24\)00413-6](https://doi.org/10.1016/S0140-6736(24)00413-6)

18. Akchurin R. S., Alekyan B. G., Alekhin M. N., Aronov D. M., Clinical practice guidelines for Stable coronary artery disease. *Russian Society of Cardiology* 2024; 29 (9): 6110 (In Russ.). <https://doi.org/10.15829/1560-4071-2024-6110>.

19. Virmani R., Kolodgie F.D., Burke A.P., Farb A., et al., Lessons from sudden coronary death: a comprehensive morphological classification scheme for atherosclerotic lesions. *Arteriosclerosis, Thrombosis and Vascular Biology* 2000 20: 1262-1275. <https://doi.org/10.1161/01.atv.20.5.1262>.

Для цитирования: Арнт А.А., Колесников А.Ю., Кочергин Н.А. Чрескожное коронарное вмешательство против медикаментозной терапии в лечении нестабильных бляшек коронарных артерий. *Комплексные проблемы сердечно-сосудистых заболеваний*. 2026;15(2): 156-164. DOI: 10.17802/2306-1278-2026-15-2-156-164

To cite: Arnt A.A., Kolesnikov A.Yu., Kochergin N.A. Percutaneous coronary intervention versus drug therapy in the treatment of unstable coronary artery plaques. *Complex Issues of Cardiovascular Diseases*. 2026;15(2): 156-164. DOI: 10.17802/2306-1278-2026-15-2-156-164
