УДК 616.12-008.1-072.7

ДИАГНОСТИКА СТЕНОЗОВ СТВОЛА ЛЕВОЙ КОРОНАРНОЙ АРТЕРИИ И ПЕРЕДНЕЙ НИСХОДЯЩЕЙ КОРОНАРНОЙ АРТЕРИИ С ПОМОЩЬЮ ТРАНСТОРАКАЛЬНОЙ ЭХОКАРДИОГРАФИИ

А. А. БОЩЕНКО, А. В. ВРУБЛЕВСКИЙ, Р. С. КАРПОВ

Федеральное государственное бюджетное научное учреждение «Научно-исследовательский институт кардиологии». Томск, Россия

Цель. Оценить возможности неконтрастной трансторакальной эхокардиографии (ТТЭхоКГ) для качественной, полуколичественной и количественной диагностики стенозов ствола левой коронарной артерии (ЛКА) и передней нисходящей коронарной артерии (ПНА).

Материалы и методы. ТТЭхоКГ выполнена у 173 человек (средний возраст 52±10 лет; 149 мужчин) с болью в левой половине грудной клетки, направленных в стационар для проведения коронарной ангиографии (КАГ). Исследован ствол ЛКА, проксимальный (пр/3), средний (ср/3) и дистальный (д/3) сегменты ПНА. Доплерографическими признаками стенозирования >50 % считали: 1 – локальный aliasing при использовании предела Найквиста 60 см/с; 2 – максимальную пиковую диастолическую скорость коронарного кровотока (Vp_d) >60 см/с; 3 – отношение стенотическая Vp_d / престенотическая Vp_d >2,0; 4 – стеноз >50 % в соответствии с уравнением непрерывности потока: стеноз, % = 100 % × (1 – престенотический VTI_d / стенотический VTI_d), где VTI_d – интеграл скорости кровотока в диастолу. КАГ была проведена в течение 1 недели после ТТЭхоКГ; стенозы определяли как значимые, если уменьшение диаметра сосуда превышало 50 %.

Результаты. Чувствительность (Ч), специфичность (Сп) и диагностическая точность различных доплерографических признаков для выявления стенозов ЛКА и ПНА представлены в таблице 1.

Таким образом, ТТЭхоКГ является корректным неинвазивным методом диагностики стенозов ЛКА и ПНА. Количественное сравнение скоростей кровотока в престенотическом и стенотическом участках является более чувствительным доплеровским признаком стенозования >50 %, чем качественная и полуколичественная оценка стенозирования по максимальной скорости кровотока.

Ключевые слова: трансторакальная эхокардиография, коронарные стенозы, диагностика.

Таблица 1

Доплерографические признаки в диагностике стенозирования ЛКА и ПНА, % (n=692)

Доплеровский признак, номер	Оцененные сегменты ЛКА и ПНА	Ч	Сп	Точность
1	88	53	94	87
2	84	56	93	87
3	78	75*	97	94
4	78	80*	98	95

* p<0,001 по сравнению с признаком 1 и признаком 2.

EVALUATION OF STENOTIC LEFT MAIN CORONARY ARTERY AND LEFT ANTERIOR DESCENDING CORONARY ARTERY WITH A HELP OF TRANSTHORACIC ECHOCARDIOGRAPHY

A. A. BOSHCHENKO, A. V. VRUBLEVSKY, R. S. KARPOV

Federal State Budgetary Scientifical Institution Research Institute for Cardiology. Tomsk, Russia

Purpose. To detect the potential of different qualitative, semi-quantitative and quantitative transthoracic Doppler signs for successful evaluation of stenotic left main coronary artery (LMCA) and left anterior descending artery (LAD).

Materials and methods. 173 patients (52±10 years; 149 men) with chest pain, sinus rhythm and scheduled quantitative coronary angiography (CAG) were evaluated at rest by non-contrast transthoracic echocardiography (TTE). LMCA and proximal (p), mid (m) and distal (d) parts of the LAD were examined. The Doppler signs of coronary stenosis >50 % were determined as follows: 1 – local Doppler aliasing with the Nyquist limit set at 60 cm/s; 2 – maximal peak diastolic velocity (Vp_d) >60 cm/s; 3 – ratio of stenotic/prestenotic Vp_d >2.0; 4 – stenosis >50 % according to flow continuous equation: stenosis, % = 100 × (1 – prestenotic VTI_d / stenotic VTI_d), where VTI_d – diastolic time velocity integral. CAG was performed within 1 week after TTE. Stenosis >50 % of diameter reduction was considered as significant.

Results. Sensitivity (Sens), specificity (Sp) and diagnostic accuracy (Ac) of different Doppler stenotic signs for stenotic LMCA and LAD are presented in Table 1.

Thus, TTE is a method for correct evaluation of stenotic LMCA and LAD. Quantitative ratio of stenotic to prestenotic coronary flow velocities is a more sensitive sign for detecting stenosis >50 %, than qualitative and semi-quantitative evaluation of maximal coronary flow velocity only.

Table 1.

Doppler stenotic signs for visible segments of the LMCA and LAD, % (n=692)

Doppler signs, number	Assessed segments of the LMCA and LAD	Sens	Sp	Ac
1	88	53	94	87
2	84	56	93	87
3	78	75*	97	94
4	78	80*	98	95

* p<0.001 vs sign 1 and sign 2.

Key words: transthoracic echocardiography, coronary stenosis, diagnostics.

Введение

Ишемическая болезнь сердца (ИБС), являющаяся одним из самых распространенных и часто встречающихся заболеваний, выступает независимым предиктором неблагоприятных исходов при любом количестве пораженных магистральных коронарных артерий (МКА) [1]. При этом стенозирование ствола левой коронарной артерии (ЛКА) и передней нисходящей артерии (ПНА) является прогностически наиболее неблагоприятным [2]. В последние годы активно ведется разработка методов, позволяющих своевременно, быстро и неинвазивно диагностировать стенозы ЛКА и ПНА и выделять группу больных, нуждающихся в проведении коронарной ангиографии (КАГ) и реваскуляризации миокарда.

Внедрение в клиническую практику неинвазивных томографических технологий исследования МКА, в первую очередь мультиспиральной компьютерной ангиографии (МСКТ-ангиографии), существенно сократило количество необоснованных КАГ у лиц с умеренным риском ИБС [2, 3]. Вместе с тем существует большая группа больных, которым МСКТ-ангиография противопоказана, ее проведение невозможно или неоправданно либо больной отказывается от введения контрастного препарата [3–5]. Кроме того, в некоторых случаях необходимо многократное динамическое исследование зоны стеноза через небольшие промежутки времени, в частности после чрескожных коронарных вмешательств. У данных категорий больных для оценки стенозирования в последние годы применяют трансторакальную эхокардиографию (ТТЭхоКГ). Благодаря появлению новых типов широкополосных датчиков, технологии второй тканевой гармоники и эхоконтрастных препаратов, проходящих через легочный барьер, обнаружение ЛКА и ПНА при ТТЭхоКГ стало возможным у большей части пациентов [5, 6].

Ранее было показано, что стенозирование МКА приводит к ускорению и турбулентности кровотока при ТТЭхоКГ [7–9]. Были определены качественные признаки стенозирования: локальное изменение цвета картограммы (aliasing-феномен) в режиме цветного доплеровского картирования (ЦДК) и возрастание скорости коронарного кровотока в зоне стеноза по сравнению с престенотической или постстенотической зонами [7]. Недавно эти признаки были дополнены полуколичественными критериями стенозирования >50 % [8–10]. Однако все выполненные к настоящему времени исследования по диагностике стенозов с помощью ТТЭхоКГ имеют ряд ограничений, в частности малое количество изученных стенозов ЛКА и ПНА и качественный или полуколичественный характер оценки (стеноз <50 % и ≥50 %).

Ранее в интракоронарных доплеровских исследованиях было показано, что выраженность коронарного стеноза может быть рассчитана с точностью до одного процента с помощью уравнения непрерывности потока, основанного на гемодинамическом принципе эквивалентности объемного кровотока в престенотическом и стенотическом сегментах [11, 12]. Подобный подход хорошо зарекомендовал себя при чреспищеводной доплерографической диагностике стенозов [12, 13], однако при ТТЭхоКГ ранее был апробирован только нами в малой выборке больных [14].

Цель нашего исследования:

1) уточнение качественных, полуколичественных и количественных трансторакальных доплерографических критериев стенозирования ЛКА и ПНА >50 %, основанных на оценке линейных скоростей, соотношении пиковых скоростей потока в зоне стеноза и престеноза и уравнении непрерывности потока;

2) сравнительная оценка различных трансторакальных доплерографических критериев при диагностике стенозов ЛКА и ПНА.

Материалы и методы исследования

Исследование выполнено на базе отделения атеросклероза и хронической ишемической болезни сердца НИИ кардиологии г. Томска в соответствии с принципами Хельсинской декларации и одобрено Локальным этическим комитетом. Все включенные в исследование лица дали добровольное информированное согласие на участие.

Исследуемая группа. Изучение турбулентного кровотока с помощью ТТЭхоКГ в состоянии покоя и разработка доплерографических критериев стенозирования проведены у 173 больных (возраст 52±10 лет, 149 мужчин, 24 женщины) со сте-

нокардией напряжения I–IV функционального класса, вероятной стенокардией или безболевой ишемией миокарда, которым планировалось проведение коронарной ангиографии. Критериями исключения из исследования были: возраст младше 18 лет и старше 70 лет; значимые клапанные поражения (умеренный или выраженный стеноз и/или недостаточность); любые кардиохирургические и аритмологические открытые и транскатетерные вмешательства на сердце и сосудах в анамнезе; острый инфаркт миокарда давностью менее 3 месяцев; отсутствие окна локации в стандартных ультразвуковых проекциях (n=2); заболевания опорно-двигательного аппарата, препятствующие пребыванию в положении на левом боку; нервно-психические заболевания, затрудняющие контакт с врачом.

Клиническая характеристика лиц, включенных в исследование, представлена в таблице 2.

Таблица 2

Клиническая характеристика больных (n=173)

Показатель	M±SD или n (%)
Рост, м	1,72±0,09
Вес, кг	81,8±13,5
Индекс массы тела, кг/м^2	27,5±4,1
Систолическое артериальное давление, мм рт. ст.	123,4±16,9
Диастолическое артериальное давление, мм рт. ст.	76,6±13,1
Частота сердечных сокращений, уд/мин	62,6±11,5
Уровень общего холестерина	6,10±1,32
ИБС, атеросклероз и факторы риска ИБС в анамнезе	
Инфаркт миокарда в анамнезе	86 (50)
Ожирение (индекс массы тела ≥30 кг/м^2)	46 (27)
Дислипидемия	127 (73)
Артериальная гипертензия	107 (62)
Сахарный диабет или повышенный уровень глюкозы натощак	12 (7)
Курение	74 (43)
Стеноз сонных артерий >50 %	22 (13)
Стеноз артерий нижних конечностей >50 %	7 (4)
Назначаемая терапия	
Аспирин	136 (79)
Липидснижающая терапия	127 (73)
Бета-адреноблокаторы	105 (61)
Нитраты	22 (13)
Антагонисты кальция	24 (14)
Ингибиторы ангиотензинпревращающего фермента или антагонисты ангиотензиновых рецепторов	38 (22)

Поскольку выборка была сделана в профильном кардиологическом стационаре, доля больных, имеющих в анамнезе проявления ИБС, факторы риска ИБС, атеросклеротическое поражение других регионов и комбинированную терапию ИБС, оказалась высокой.

Методы исследования

Трансторакальное ультразвуковое исследование ЛКА и ПНА

Трансторакальное ультразвуковое исследование МКА выполняли на ультразвуковых диагностических системах Vivid 7 (GE Healthcare, США) и Vivid 7 Dimention (GE Healthcare, США) с помощью широкополосных секторных матричных датчиков M3S (1,7–3,4 МГц) и M4S (1,5–4,3 МГц), используя режим второй тканевой гармоники без эхоконтрастного усиления сигнала. Исследование проводили натощак на фоне стандартной терапии, получаемой больным, не ранее чем через 10 минут после перехода в клиностатическое положение, на левом боку. Фазы сердечного цикла синхронизировали с ЭКГ.

В режиме ЦДК с пределом Найквиста 18–20 см/с визуализировали ствол ЛКА, проксимальный (пр/3), средний (ср/3) и дистальный (д/3) сегменты ПНА. Ствол ЛКА оценивали из стандартного парастернального доступа в позиции по короткой оси левого желудочка (ЛЖ) на уровне аортального клапана. Дистальной границей ствола ЛКА считали зону бифуркации на ПНА и огибающую артерию. Для визуализации пр/3 ПНА усиливали наклон корпуса больного, не меняя проекции, смещали датчик в III–IV межреберные промежутки, наклоняли его краниально и немного ротировали по часовой стрелке. Дистальной границей пр/3 ПНА считали устье отходящей от нее в латеральную сторону I диагональной артерии (I ДА). Ср/3 ПНА лоцировали в передней межжелудочковой борозде из низкого парастернального доступа (III–V межреберные промежутки) в промежуточных позициях по длинной или короткой оси ЛЖ. Дистальной границей ср/3 ПНА считали условно воображаемую линию, проходящую на уровне основания передней латеральной папиллярной мышцы. Дистальная треть ПНА была идентифицирована в передней межжелудочковой борозде в области верхушки сердца в модифицированной двух- или пятикамерной апикальной позиции дистальнее передней латеральной папиллярной мышцы.

Первичный поиск стенозированных участков МКА осуществляли, ориентируясь на локальное

изменение цветной картограммы потока с появлением на фоне типичной, равномерной, красной или синей окраски нетипичных сине-зелено-желтых участков (aliasing-феномен) вследствие турбулентности и ускорения кровотока. В случаях, когда турбулентность определялась на протяжении всего визуализируемого сегмента, постепенно повышали предел Найквиста до 60 см/с, стараясь понять характер нарушения структуры потока – локальный с постстенотическими изменениями или диффузный. Далее при необходимости модифицировали проекцию сканирования таким образом, чтобы угол инсонации между продольной осью коронарной артерии и ультразвуковым лучом не превышал 50°, оптимально − 30°. Спектр коронарного кровотока регистрировали в режиме импульсно-волнового доплеровского исследования (ИВД) в двух зонах: престенотической и зоне стеноза с наибольшей турбулентностью (рис.). Если в режиме ЦДК не определялось турбулентности или турбулентность была диффузной, медленно продвигали стробируемый объем ИВД по ходу сосуда и регистрировали спектр кровотока в точке его наибольшего ускорения. Подобный подход также применяли, если престенотическая зона адекватно не визуализировалась. Оценивали систолическую и диастолическую пиковую (Vp_s, Vp_d, см/с) скорости коронарного кровотока, интегралы скорости в систолу и диастолу (VTI_s, VTI_d, см). Регистрацию показателей проводили при задержке больным дыхания в фазе неформированного выдоха. Для уменьшения погрешности измерений и улучшения воспроизводимости результатов в анализ включали средние величины показателей 3 кардиоциклов.

В случаях, когда у больного была возможна визуализация престенотической зоны и зоны стеноза, стенозирование артерии оценивали тремя способами:

1. Полуколичественно по соотношению Vp_d в зоне стеноза и Vp_d в зоне престеноза. Стеноз считали больше >50 %, если соотношение стенотическая Vp_d / престенотическая Vp_d было >2,0.

2. Количественно по уравнению непрерывности потока по формуле [11]:

стеноз, % = (1 − престенотический VTI_d / / VTI_d в зоне стеноза) × 100 % (рис.).

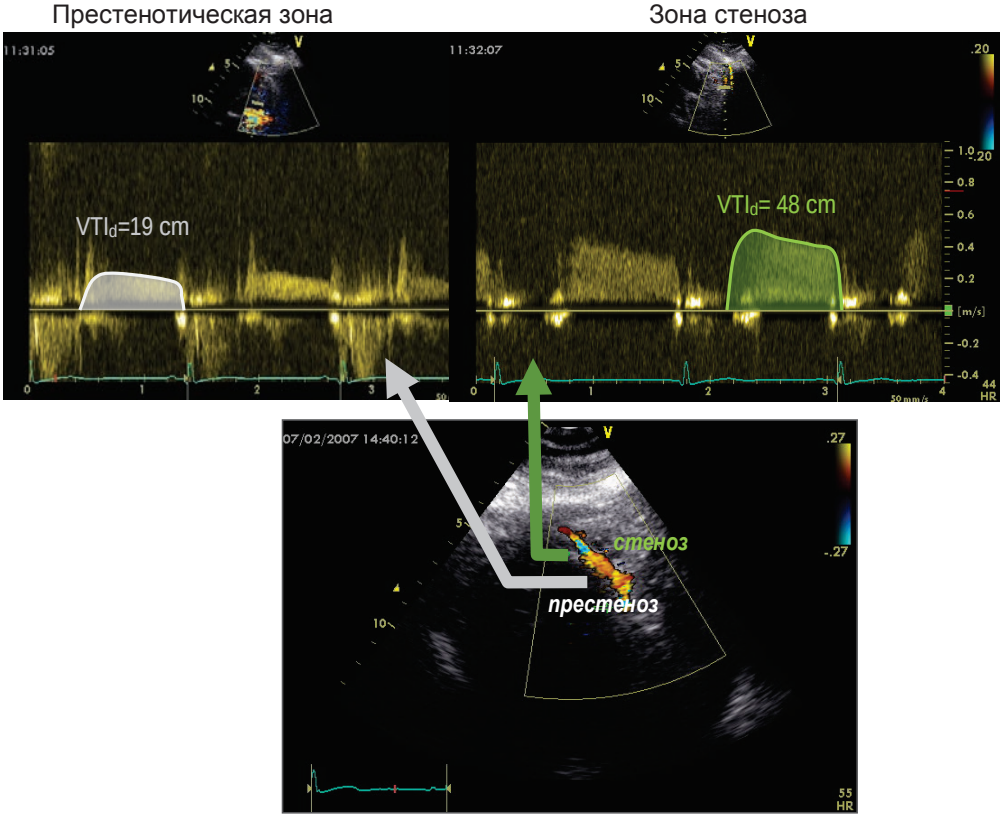

Стеноз, % = (1 – престенотический VTI_d / стенотический VTI_d) × 100 % = = (1 – 19 / 48) × 100 % = 61 %

Рис. Принцип расчета стенозирования (%) с помощью уравнения непрерывности потока; VTI_d – интеграл скорости кровотока в фазу диастолы

3. Количественно по модифицированному уравнению непрерывности потока [12]:

$$\text{стеноз, \%} = (1 - 0{,}5 \times \text{престенотический } VTI_d / VTI_d \text{ в зоне стеноза}) \times 100\ \%.$$

Стенозы >50 % при ТТЭхоКГ считали значимыми. Если кровоток в ЛКА и ПНА был ламинарным, равномерным, процент стенозирования принимали равным нулю.

Рентгеноконтрастная селективная левая и правая коронарная ангиография являлась основным референтным методом и была выполнена всем больным в течение 1 недели после ТТЭхоКГ в отделении рентгенхирургических методов исследования НИИ кардиологии. Многопроекционную правую, затем левую коронарную ангиографию выполняли из феморального или радиального доступов на ангиографических комплексах Coroskop Plus (Siemens, Германия) и Cardoskop U (Siemens, Германия). Анализировали локализацию и протяженность стенозов и процент сужения артерий по диаметру, рассчитанный в двух взаимно перпендикулярных проекциях (% DS). Стенозы >50 % считали значимыми.

Статистический анализ проведен с помощью пакета программ Statistica for Windows 10.0 (StatSoft, США). После оценки типа распределения данных они были представлены как среднее значение и стандартное отклонение от среднего (M±SD) при правильном типе распределения и как медиана (Me) и 25–75 процентили (25–75) – при неправильном типе распределения. Дихотомические и порядковые качественные данные выражены в виде частот (n) и долей (%). Статистическую значимость различий процента стенозирования при КАГ и ТТЭхоКГ оценивали с помощью критерия t Стьюдента и критерия Манна – Уитни. Взаимосвязь выраженности стенозирования МКА при ТТЭхоКГ и ангиографии оценивали в зависимости от типа распределения данных с помощью линейного регрессионного анализа или ранговой корреляции Спирмена; результат выражали в виде коэффициента корреляции r или r_s соответственно. Различия считали статистически значимыми при $p<0{,}05$. Расчет чувствительности, специфичности, положительной (ППЦ), отрицательной предсказывающей ценности (ОПЦ) и диагностической точности ТТЭхоКГ по сравнению с коронарной ангиографией проводили с использованием стандартных формул.

Результаты

Локальный aliasing с использованием предела Найквиста >60 см/с как первичный поисковый критерий турбулентности потока продемонстрировал весьма умеренную чувствительность, но хорошую специфичность при выявлении стенозов ЛКА и ПНА >50 % (табл. 3).

Обнаружено, что стенозирование >50 % приводило не только к турбулентности, но и ускорению кровотока, что сопровождалось повышением его систолических и диастолических скоростных характеристик. Ранжировав значения Vp_d в стенотической зоне с шагом 10 см/с в диапазоне 150–40 см/с, мы рассчитали чувствительность, специфичность, ППЦ, ОПЦ и диагностическую точность каждого из значений показателя в предсказании стенозирования ствола ЛКА и ПНА >50 %. Наилучшее соотношение было получено для скорости >60 см/с (табл. 4). При этом Vp_d продемострировала близкую к aliasing-феномену чувствительность и специфичность при диагностике стенозов ЛКА и ПНА >50 % (табл. 3).

С помощью отношения стенотическая Vp_d / престенотическая Vp_d в ЛКА удалось успешно идентифицировать 4 из 5 стенозов >50 % и все 127 из 127 случаев нестенозированной ЛКА, в ПНА 55 из 74 (74 %) стенозов и 321 из 336 случаев нестенозированной ПНА (табл. 3). При этом чувствительность и положительная предсказывающая ценность показателя стенотическая Vp_d / престенотическая Vp_d >2,0 для диагностики стенозов ЛКА и ПНА >50 % оказались значимо лучше, чем alising-феномена и Vp_d.

Таблица 3

Возможности ТТЭхоКГ с использованием качественных, полуколичественных критериев и уравнения непрерывности потока при диагностике стенозов ЛКА и ПНА >50 %: сравнение с коронарной ангиографией

Критерий стеноза >50 %, по данным ТТЭхоКГ	Оцененные сегменты ЛКА и ПНА, n (%)	Ч	Сп	ППЦ	ОПЦ	ДТ
1 – aliasing-феномен	609 (88)	53	94	57	97	87
2 – Vp_d >60 см/с	578 (84)	56	93	58	92	88
3 – стенотическая Vp_d / престенотическая Vp_d >2,0	542 (78)	75*	97	80*	96	94
4 – уравнение непрерывности потока	542 (78)	80*	98	86*	97	95

Примечание. Ч – чувствительность критерия, Сп – специфичность критерия, ППЦ – положительная предсказывающая ценность, ОПЦ – отрицательная предсказывающая ценность, ДТ – диагностическая точность критерия. * $p<0{,}001$ по сравнению с признаком 1 и признаком 2.

Таблица 4

Vp_d как поисковый критерий стенозирования ЛКА и ПНА >50 %

Vp_d при ТТЭхоКГ, см/с	Ч	Сп	ППЦ	ОПЦ	ДТ
150	7,2	99,8	71,4	86,9	86,6
100	13,4	99,3	73,4	88,0	87,7
90	18,1	98,8	69,7	88,6	87,9
80	25,9	97,8	64,7	89,5	88,1
70	34,6	96,3	59,5	90,4	88,0
60	55,9	93,9	56,9	92,6	88,2
50	66,9	89,6	50	94,6	86,5
40	79,5	80,6	39,3	96,2	80,5

Уравнение непрерывности потока не имело преимуществ перед отношением стенотическая Vp_d / престенотическая Vp_d для выявления стенозов ЛКА и ПНА >50 % (табл. 3), однако позволяло точно рассчитать процент стенозирования сосудов (табл. 5). Так, процент стенозирования ЛКА и ПНА, рассчитанный с помощью уравнения непрерывности потока при ТТЭхоКГ, достаточно точно отражал максимальный процент стенозирования при ангиографии (табл. 5). В случае, когда для расчета степени стенозирования применяли модифицированное уравнение непрерывности потока, результаты оказались хуже: взаимосвязь степени стенозирования МКА, по данным ангиографии и ТТЭхоКГ, была менее тесной, а переоценка процента стеноза оказалась значимой и составила более 10 % (табл. 5).

Обсуждение результатов

Турбулентность кровотока как критерий стенозирования. У лиц, не имеющих внутрипросветного стенозирования, либо со стенозами ЛКА и ПНА <50 % коронарный кровоток в большинстве случаев был ламинарным и в режиме ЦДК имел монохромный паттерн на всем протяжении. В зоне стеноза и дистальнее по ходу сосуда кровоток становился турбулентным, что проявлялось в режиме ЦДК исчезновением монохромности окрашивания и появлением нетипичных желто-зеленых оттенков спектра (aliasing-феномен). Результаты нашего исследования свидетельствуют, что появление локального aliasing-феномена является очень специфичным (94 %) и достаточно точным (87 %) первым скрининговым критерием стенозирования ЛКА и ПНА. Однако чувствительность такого способа оценки весьма умеренна (53 %). Ранее отдельными авторами сообщалось о близкой чувствительности и специфичности критерия при диагностике стенозов ПНА [15]. Другие исследователи, напротив, указывали на высокую чувствительность, но низкую специфичность aliasing-феномена [7]. Это кажущееся противоречие можно объяснить различными критериями турбулентности кровотока и особенностями выборок больных в разных исследованиях. Например, Hozumi T. и соавт. [7] критерием стенозирования считали появление любой (и локальной, и диффузной) турбулентности на цветной картограмме, при этом был использован фиксированный предел Найквиста 18–23 см/с, а исследование проводили у больных с ИБС после балонной ангиопластики и стентирования ПНА. При столь низком пороге скорости, определяемой как ламинарная, турбулентность была выявлена не только у 100 % больных с рестенозированием ПНА >50 %, но у 56 % больных без значимого рестеноза вследствие небольшого изменения прямолинейности потока, обусловленного конструкцией стента. Другие авторы при определении aliasing-феномена учитывали, что в зоне стеноза кровоток становится не только турбулентным, но и ускоренным. Поэтому

Таблица 5

Сопоставление стенозирования в процентах, рассчитанного при КАГ и ТТЭхоКГ с помощью уравнения непрерывности потока и модифицированного уравнения непрерывности потока

Метод	Артерия	
	ствол ЛКА (n=4)	ПНА (n=59)
КАГ, стеноз в %, Me (25–75 %) или M±δ	72,5 (65–75)	70,2±13,5
ТТЭхоКГ, уравнение непрерывности потока		
Стеноз в %, Me (25–75 %) или M±δ	71 (68-75)	66,9±10,5
Δ % стеноза по сравнению с КАГ, Me (25–75 %) или M±δ	-1,4 (-3,2–0,2)	-3,3±15,0
Взаимосвязь стеноз в % при ТТЭхоКГ и КАГ, r или r_s (p)	0,76 (p<0,001)	0,67 (p<0,001)
ТТЭхоКГ, модифицированное уравнение непрерывности потока		
Стеноз в %, Me (25–75 %) или M±δ	87 (84–88)**	83,4±5,3***
Δ % стеноза по сравнению с КАГ, Me (25–75 %) или M±δ	15,9 (14–19)	13,2±13,3
Взаимосвязь стеноз в % при ТТЭхоКГ и КАГ, r или r_s (p)	0,76 (p<0,001)	0,53 (p<0,001)

Примечание. * Отмечены статистически значимые различия между ТТЭхоКГ и КАГ: ** p < 0,01; *** p < 0,001.

в случае диффузной турбулентности они повышали планку предела Найквиста до 60–150 см/с с таким расчетом, чтобы «отсечь» случаи диффузного ускорения кровотока, обусловленные другими факторами, в частности реологическими (анемия, тиреотоксикоз и др.), высокой ЧСС [15] и считали критерий положительным только при локальных изменениях прямолинейности потока. Так, A. Anjaneyulu и соавт., изучая изолированно только стенозы ствола ЛКА и используя предел Найквиста 150 см/с, ложно диагностировали стеноз лишь у 15 % больных с мозаичным потоком [15]. Мы использовали близкий подход, считая диагностически значимым для выявления стенозов >50 % только локальную турбулентность кровотока, для чего первоначально устанавливали предел Найквиста на уровне 18–20 см/с и постепенно повышали его до 60 см/с при диффузной турбулентности. Это и обеспечило высокую специфичность способа, позволяя при появлении локального aliasing-феномена с большой долей уверенности говорить о стенозировании >50 %.

Ускорение кровотока как признак стеноза. В практической доплерографии степень стенозирования периферических сосудов определяется, как правило, по уровню пиковой скорости кровотока [15]. В 2000 году M. Krzanovski et al. [8] впервые предложили использовать локальное увеличение пиковой диастолической скорости коронарного кровотока >200 см/с при трансторакальной доплерографии как признак уменьшения диаметра коронарных артерий артерии на 50 % и более, однако самостоятельное диагностическое значение критерия изучено не было. Диагностическая роль показателя при выявлении стенозов >50 % с помощью ненагрузочной ТТЭхоКГ ранее была оценена только A. Anjaneyulu и соавт. (2008) [15] и H. Higashi и соавт. (2013) [16]. Обе работы касались исключительно ствола ЛКА и ЛКА + пр/3 ПНА, и только в последней тестировались различные значения скорости, претендующие на роль критерия. По данным A. Anjaneyulu и соавт., изучавших селективно ствол ЛКА, эмпирически выбранный на основе чреспищеводных работ критерий, равный 150 см/с, показал хорошую чувствительность (85 %) и специфичность (88 %) при диагностике стенозов >50 % [15]. В недавно опубликованном исследовании Higashi H. и соавт. [16], касающемся обнаружения стенозов ствола ЛКА и пр/3 ПНА >70 %, была оценена диагностическая роль различных значений скорости в диапазоне до 150 см/с. Авторами установлено, что критерием стенозирования целесообразно считать Vp_d >81 см/с как показатель, имеющий наиболее высокую чувствительность (100 %) и специфичность (85 %). В нашем исследовании мы впервые показали самостоятельную диагностическую роль показателя не только для ствола ЛКА и пр/3 ПНА, но и для других отделов ПНА, а протестированный диапазон Vp_d составил от 150 до 40 см/с. Наилучшее соотношение чувствительности (56 %) и специфичности (94 %) было получено для еще более низкой скорости – 60 см/с. Это значение в целом хорошо согласуется с критерием, предложенным H. Higashi и соавт. [16] для проксимальных отделов ЛКА (81 см/с), поскольку мы определяли критерий для стенозов >50 %, а японские исследователи – для стенозов >70 %.

В нашем исследовании Vp_d показала такую же диагностическую точность, как и aiasing-феномен, для оценки стенозирования ЛКА и ПНА >50 %, и несколько более высокую, но все же недостаточную чувствительность. Ограниченная чувствительность критерия, основанного на Vp_d, по-видимому, связана с существенной зависимостью показателя от целого ряда гемодинамических факторов (перфузионного давления, ЧСС, ММ ЛЖ, реологических свойств крови и т. д.) и технических особенностей исследования (глубины сканирования, качества доплеровского спектра и др.) [4]. В связи с этим оценку стенозирования МКА по Vp_d следует рассматривать как заключительный этап диагностики только в двух случаях: 1) если престенотический участок артерии не визуализируется или отсутствует (остиальные стенозы, стенозы ствола ЛКА); 2) стеноз расположен в зоне отхождения боковой ветви, то есть в случаях, когда сравнение скоростей в престенотической и стенотической зонах является некорректным.

Отношение пиковых скоростей в зоне стеноза и престеноза как полуколичественный критерий стенозирования. В последнее время в качестве полуколичественного ультразвукового критерия стенозирования МКА >50 % при ТТЭхоКГ все чаще предлагают использовать не абсолютный уровень Vp_d, а прирост пиковой или средней диастолической скорости в зоне стеноза по отношению к соответствующему показателю престенотического участка [8–10]. Поскольку рассчитывать прирост скорости в процентах в качестве критерия стенозирования неудобно, ранее было предложено определять отношение стенотическая Vp_d / престенотическая Vp_d и при значении индекса 2,0 и более диагностировать сужение сосуда 50 % и более [8]. В двух исследованиях была показана достаточно высокая чувствительность и специфичность критерия при диагностике стенозов ПНА. Так, M. Krzanowski и соавт. [8] проде-

монстрировали чувствительность критерия 64 % и специфичность 96 %, M. Saraste и соавт. [9] – 68 и 92 % соответственно. Мы выполнили исследование в большей выборке (173 человека), впервые проанализировали работу отношения стенотическая Vp_d / престенотическая Vp_d не только при стенозах ПНА, но и при стенозах ствола ЛКА >50 %. ТТЭхоКГ показала приемлемые значения: чувствительность для ствола ЛКА составила 80 %, специфичность – 100 %, для ПНА – 74 и 96 % соответственно. Чувствительность критерия для ПНА в нашем исследовании (74 %) оказались на 10 % выше, чем в работе Krzanowski и соавт. [8] при сопоставимой специфичности. По нашему мнению, это связано с тем обстоятельством, что исследование польских авторов было выполнено 10 лет назад. За истекший период произошло существенное накопление мирового опыта визуализации ПНА и техническое совершенствование ультразвуковых приборов, датчиков и программного обеспечения, улучшившее детекцию низкоскоростного коронарного кровотока в ближней зоне сканирования. Это позволило нам обнаруживать сегменты ПНА на большом протяжении и ликвидировать большинство ранее «немых» зон визуализации, в которых локализовалась часть стенозов. Близкие результаты изолированно для стенозов ПНА >50 % были получены в недавних эхоконтрастных исследованиях C. Caiati и соавт. (2009 г.) для соотношения стенотическая Vp_d / нестенотическая Vp_d >1,82 [10] и T. Hozumi и соавт. для подобного по сути, но обратного соотношения престенотическая Vm_d / стенотическая Vm_d <0,45 [7]. Суммируя полученные результаты, можно сказать, что при условии визуализации обеих зон – престенотической и зоны стеноза отношение стенотическая Vp_d / престенотическая Vp_d >2,0 является более предпочтительным критерием стенозирования >50 %, чем Vp_d и aliasing-феномен, поскольку демонстрирует более высокую чувствительность, положительную предсказывающую ценность и диагностическую точность.

Количественная оценка стенозов с помощью уравнения непрерывности потока. Основной проблемой использования соотношения пиковых скоростей в зоне стеноза и престеноза является только полуколичественный характер оценки стенозирования (менее или более 50 %), тогда как для стратификации риска и выбора тактики лечения предпочтительнее предварительно знать точный процент стенозирования сосуда. Наиболее гемодинамически обоснованным для его расчета можно считать уравнение непрерывности потока, основанное на принципе эквивалентности объемного кровотока в престенотическом сегменте объемному кровотоку в стенотическом сегменте [11, 12]. Если допустить, что диаметр артерии на протяжении одного сегмента остается неизменным, для расчета стенозирования достаточно знать соотношение интегралов диастолической скорости коронарного кровотока в престенотическом участке и зоне стеноза [11]. По данным нашего исследования, использование уравнения непрерывности потока позволило точно рассчитать процент стенозирования по бассейнам отдельных артерий (ЛКА и ПНА). Кроме того, его применение дополнительно повысило диагностическую точность метода ТТЭхоКГ при выявлении стенозов >50 % в ПНА за счет повышения чувствительности метода. Мы связываем повышение чувствительности с тем, что интеграл скорости в большей степени отражает объем тока крови через нормальный и суженный участок и в меньшей степени зависит от гемодинамических, реологических характеристик и технических аспектов исследования, чем абсолютные скорости потока.

Ранее при количественной ультразвуковой оценке стенозов из чреспищеводного доступа K. Isaaz и соавт. [12] было предложено модифицировать уравнение непрерывности потока с введением поправочного коэффициента 0,5 в связи с тем, что форма потока в престенотической зоне не прямоугольная, а параболическая. C. Caiati и соавт. [10] на примере ПНА показали, что уравнение непрерывности потока при ТТЭхоКГ недооценивает степень стенозирования, тогда как модифицированное уравнение непрерывности корректно отражает данные количественной ангиографии. Мы протестировали обе формулы, применив их для расчета процента стенозирования в ЛКА и ПНА. В целом уравнение непрерывности потока несколько недооценивало, а модифицированное уравнение непрерывности потока значимо переоценивало степень стенозирования. Последнее оказалось актуально для больных, имеющих стенозы 25 % и более. У этой категории больных модификация уравнения непрерывности существенно завышала процент стеноза, переводя их в категорию значимых (>50 %), и существенно снижала специфичность метода в целом. В связи с этим мы полагаем, что для расчета точного процента стенозирования в ЛКА и ПНА оправданным является применение классического уравнения непрерывности потока.

Ограничения исследования. Наше исследование имело ряд ограничений. Так, критерии стенозирования ЛКА и ПНА >50 % были определены в высокоселективной группе больных с ИБС и могут

иметь некоторые расхождения при распространении критериев на неселективную популяцию. Однако это было связано с необходимостью ангиографического контроля в нашем исследовании.

Точная количественная оценка стенозирования представляла сложности при изучении остиальных поражений, так как в этих зонах сложно выделить престенотический участок, и нередко происходит наслоение аортального потока на доплеровский спектр коронарного кровотока. В данной ситуации предлагаемый нами полуколичественный критерий гемодинамически значимого стенозирования по пиковой диастолической скорости коронарного кровотока (>60 см/с) является не только более простым, но и не менее информативным. Это же справедливо и для стенозов бифуркации ствола ЛКА и стенозов ПНА в месте отхождения крупных диагональных ветвей, так как уравнение непрерывности потока рассчитано на неделящиеся структуры. Кроме того, атеросклеротическое поражение ствола ЛКА >50 % существенно затрудняло распознавание стенозов в пр/3 ПНА и точный расчет процента стенозирования в них вследствие протяженной постстенотической турбулентности и ускорения кровотока. Так, в нашем исследовании у больных со стенозами ствола ЛКА >50 % не были распознаны самостоятельные стенозы пр/3 ПНА (2 стеноза).

Выводы

1. Первыми поисковыми ультразвуковыми признаками стенозирования ЛКА и ПНА >50 % при ТТЭхоКГ является локальный alising-феномен и повышение пиковой диастолической скорости коронарного кровотока более 60 см/с: чувствительность критериев в визуализируемых сегментах составляет 53 и 56 %, специфичность – 94 и 93 % и диагностическая точность – 87 и 88 % соответственно.

2. Более точным полуколичественным (≤50 % или >50 %) доплерографическим признаком стенозирования ЛКА и ПНА при ТТЭхоКГ служит отношение пиковых диастолических скоростей кровотока в зоне стеноза и престеноза. Значение показателя >2,0 является критерием стенозирования >50 % в визуализируемых сегментах ЛКА и ПНА с чувствительностью 75 %, специфичностью 94 % и диагностической точностью 94 %.

3. Наиболее корректно выявить стенозы ЛКА и ПНА >50 % и рассчитать стенозирование в процентах при ТТЭхоКГ позволяет уравнение непрерывности потока, основанное на сравнении интегралов скоростей в престенотическом и транссстенотическом участках.

СПИСОК ЛИТЕРАТУРЫ / REFERENCES

1. *Kolh P.*, *Windecker S.*, *Alfonso F.*, *Collet J.-P.*, *Cremer J.*, *Falk V.* et al. 2014 ESC/EACTS Guidelines on myocardial revascularization: the Task Force on Myocardial Revascularization of the European Society of Cardiology (ESC) and the European Association for Cardio-Thoracic Surgery (EACTS). Developed with the special contribution of the European Association of Percutaneous Cardiovascular Interventions (EAPCI). Eur. J. Cardiothorac. Surg. 2014; 46 (4): 517–592.

2. *Montalescot G.*, *Sechtem U.*, *Achenbach S.*, *Andreotti F.*, *Arden C.*, *Budaj A.* et al. 2013 ESC guidelines on the management of stable coronary artery disease: The Task Force on the management of stable coronary artery disease of the European Society of Cardiology. Eur. Heart J. 2013; 34 (38): 2949–3003.

3. *Hulten E.*, *Villines T. C.*, *Cheezum M. K.*, *Berman D. S.*, *Dunning A.*, *Achenbach S.* et al. Usefulness of coronary computed tomography angiography to predict mortality and myocardial infarction among Caucasian, African and East Asian ethnicities (from the CONFIRM [Coronary CT Angiography Evaluation for Clinical Outcomes: An International Multicenter] Registry). Am. J. Cardiol. 2013; 111 (4): 479–485.

4. *Knuuti J.*, *Bengel F.*, *Bax J. J.*, *Kaufmann P. A.*, *Le Guludec D.*, *Perrone Filardi P.* et al. Risks and benefits of cardiac imaging: an analysis of risks related to imaging for coronary artery disease. Eur. Heart J. 2014; 35 (10): 633–638.

5. *Ciampi Q.*, *Rigo F.*, *Grolla E.*, *Picano E.*, *Cortigiani L.* Dual imaging stress echocardiography versus computed tomography coronary angiography for risk stratification of patients with chest pain of unknown origin. Cardiovascular Ultrasound. 2015; 13: 21. DOI: 10.1186/s12947-015-0013-8.

6. *Joutsiniemi E.*, *Saraste A.*, *Pietila M.*, *Ukkonen H.*, *Kajander S.*, *Mäki M.* et al. Resting coronary flow velocity in the functional evaluation of coronary artery stenosis: study on sequential use of computed tomography angiography and transthoracic Doppler echocardiography. Eur. Heart J. – Cardiovasc. Imag. 2012; 13: 79–85. DOI:10.1093/ehjci/jer153.

7. *Hozumi T.*, *Yoshida K.*, *Akasaka T.*, *Asami Y.*, *Kanzaki Y.*, *Ueda Y.* et al. Value of acceleration flow and the prestenotic to stenotic coronary flow velocity ratio by transthoracic color Doppler echocardiography in noninvasive diagnosis of restenosis after percutaneous transluminal coronary angioplasty. J. Am. Coll. Cardiol. 2000; 35: 164–168.

8. *Krzanowski M.*, *Bodzon W.*, *Brzostek T.*, *Nizankowski R.*, *Szczeklik A.* Value of transthoracic echocardiography for the detection of high-grade coronary artery stenosis: prospective evaluation in 50 consecutive patients scheduled for coronary angiography. J. Am. Soc. Echocardiogr. 2000; 13: 1091–1099.

9. *Saraste M.*, *Vesalainen R. K.*, *Ylitalo A.*, *Saraste A.*, *Koskenvuo J. W.*, *Toikka J. O.* et al. Transthoracic Doppler echocardiography as a noninvasive tool to assess coronary artery stenoses – a comparison with quantitative coronary angiography. J. Am. Soc. Echocardiogr. 2005; 18 (6): 679–685.

10. *Caiati C.*, *Zedda N.*, *Cadeddu M.*, *Chen L.*, *Montaldo C.*, *Iliceto S.* et al. Detection, location, and severity assessment of left anterior descending coronary artery stenoses by means of contrast-enhanced transthoracic harmonic echo Doppler. Eur. Heart. J. 2009; 30: 1797–1806.

11. *Johnson E. L.*, *Yock P. G.*, *Hargrave V. K.*, *Srebro J. P.*, *Manubens S. M.*, *Seitz W.* et al. Assessment of severity of coronary stenoses using a Doppler catheter. Validation of a me-

thod based on the continuity equation. Circulation. 1989; 80: 625–635.

12. *Isaaz K.*, *Da Costa A.*, *De Pasquale J. P.*, *Cerisier A.*, *Lamaud M.* Use of the continuity equation for transesophageal Doppler assessment of severity of proximal left coronary artery stenosis: a quantitative coronary angiography validation study. J. Am. Coll. Cardiol. 1998; 32: 42–48.

13. *Vrublevsky A. V.*, *Boshchenko A. A.*, *Karpov R. S.* Simultaneous transesophageal Doppler assessment of coronary flow reserve in the left anterior descending artery and coronary sinus allows differentiation between proximal and non-proximal left anterior descending artery stenoses. Eur. J. Echocardiogr. 2004; 5 (1): 25–33.

14. *Boshchenko A. A.*, *Vrublevsky A. V.*, *Karpov R.* Transthoracic Doppler assessment of coronary artery stenosis using continuity equation. Eur. Heart. J. 2008; 29, suppl.: 875.

15. *Anjaneyulu A.*, *Raghu K.*, *Chandramukhi S.*, *Satyajit G. M.*, *Arramraja S.*, *Raghavaraju P.* et al. Evaluation of left main coronary artery stenosis by transthoracic echocardiography. J. Am. Soc. Echocardiogr. 2008; 21 (7): 855–860.

16. *Higashi H.*, *Okayama H.*, *Saito M.*, *Morioka H.*, *Aono J.*, *Yoshii T.* et al. Role of transthoracic doppler echocardiography in patients with a proximal left coronary artery lesion that cannot be diagnosed by computed tomography angiography. Am. J. Cardiol. 2013; 112 (7): 938–942. DOI: 10.1016/j.amjcard.2013.05.023.

Статья поступила 04.05.2016

Для корреспонденции:

Бощенко Алла Александровна
Адрес: 634012, г. Томск,
ул. Киевская, 111 А
Тел. 8 (3822) 55-34-45
E-mail: bosh@cardio-tomsk.ru

For correspondence:

Boshchenko Alla
Address: 111 A, Kievskaya st., Tomsk,
634012, Russian Federation
Tel. +7 (3822) 55-34-45
E-mail: bosh@cardio-tomsk.ru