

УДК 612.824.3

DOI 10.17802/2306-1278-2018-7-4S-157-162

ТРОМБОЭКСТРАКЦИЯ ПРИ ИШЕМИЧЕСКОМ ИНСУЛЬТЕ У ПАЦИЕНТА С ВЫРАЖЕННОЙ СОПУТСТВУЮЩЕЙ ПАТОЛОГИЕЙ

А.А. Шилов¹ ✉, В.И. Ганюков², И.В. Молдавская¹, А.А. Хромов¹, Е.В. Токмаков², Д.Ю. Наумов¹

¹Государственное бюджетное учреждение здравоохранения Кемеровской области «Кемеровский областной клинический кардиологический диспансер имени академика Л.С. Барбараша», Сосновый бульвар, 6, Кемерово, Российская Федерация, 650002; ²Федеральное государственное бюджетное научное учреждение «Научно-исследовательский институт комплексных проблем сердечно-сосудистых заболеваний», Сосновый бульвар, 6, Кемерово, Российская Федерация, 650002

Основные положения

- В настоящее время тромболитическая терапия с тромбоэкстракцией при ишемическом инсульте является стандартом лечения в случае поступления больного в «терапевтическое окно». Однако в ряде случаев наличие сопутствующей патологии может лимитировать данный подход.
- В описанном клиническом случае представлена выбранная лечебная тактика у больного с ишемическим инсультом и наличием туберкулеза легких в фазе распада.

Резюме

Представлено описание первого опыта тромбоэкстракции при ишемическом инсульте у молодого пациента с выраженной сопутствующей патологией. Пациент 33 лет с давностью развития клиники ОНМК в течение 4 часов. По МСКТ задокументирована окклюзия дистального М1 сегмента левой средней мозговой артерии. Получен удовлетворительный клинический результат тромбоэкстракции при ишемическом инсульте, несмотря на отход от стандарта лечения данной патологии (тромболитическая терапия и тромбоэкстракция). Отказ от проведения тромболитической терапии был связан с наличием туберкулеза легких в фазе распада и высокой вероятностью развития легочного кровотечения. Выполнена успешная тромбоэкстракция из бассейна М1 сегмента левой средней мозговой артерии с финальным кровотоком по левой внутренней сонной артерии на уровне ТICI III. На момент выписки отмечается положительная динамика в неврологическом статусе со степенью инвалидизации по модифицированной шкале Рэнкина в 3 балла.

Ключевые слова Тромбоэкстракция • Ишемический инсульт

Поступила в редакцию: 26.10.18; поступила после доработки: 15.11.18; принята к печати: 30.11.18

CLINICAL CASE OF THROMBUS EXTRACTION IN ISCHEMIC STROKE IN A PATIENT WITH SEVERE CONCOMITANT PATHOLOGY

А.А. Shilov¹ ✉, V.I. Ganyukov², I.V. Moldavskaya¹, A.A. Chromov¹, E.V. Tokmakov², D.Yu. Naumov¹

¹State Budgetary Healthcare Institution of the Kemerovo Region "Kemerovo Regional Clinical Cardiology Dispensary n.a. Academician L.S. Barbarash", 6, Sosnoviy Blvd., Kemerovo, Russian Federation, 650002; ²Federal State Budgetary Institution "Research Institute for Complex Issues of Cardiovascular Diseases", 6, Sosnoviy Blvd., Kemerovo, Russian Federation, 650002

Highlights

- Thrombolytic therapy followed by thrombus extraction for ischemic stroke is the standard of care for patients admitted in the therapeutic window. However, the presence of comorbidities can limit the effectiveness of this approach in some cases.
- The clinical case reports the selected management strategy in a patient with ischemic stroke and destructive pulmonary tuberculosis.

Abstract

The clinical case reports the first experience of thrombus extraction in a young patient with ischemic stroke and severe concomitant pathology. The 33-year old patient was admitted to the hospital with stroke 4 hours after its onset.

Для корреспонденции: Казанцев Антон Николаевич, e-mail: dr.antonio.kazantsev@mail.ru, тел. +79236167779; адрес: 650002, Россия, г. Кемерово, Сосновый бульвар, 6

Corresponding author: Kazantsev Anton N., e-mail: dr.antonio.kazantsev@mail.ru, tel. +79236167779; address: Russian Federation, 650002, Kemerovo, 6, Sosnoviy blvd.

The occlusion of the distal M1 segment of the left middle cerebral artery was documented with MSCT. A satisfactory clinical result of the thrombus extraction in ischemic stroke was achieved, despite the changed treatment strategy commonly used for from this pathology (thrombolytic therapy and thrombus extraction). The refusal of thrombolytic therapy was associated with the presence of destructive pulmonary tuberculosis and a high risk of pulmonary hemorrhage. Successful thrombus extraction from the M1 segment of the left middle cerebral artery segment with the final blood flow in the left internal carotid artery at the level of TICI III was performed. At discharge the patient demonstrated improved neurological status with the modified Rankin score of 3.

Keywords Thromboextraction • Ischemic stroke

Received: 26.10.18; received in revised form: 15.11.18; accepted: 30.11.18

Список сокращений

ВИЧ	– вирус иммунодефицита человека	NIHSS	– шкала тяжести инсульта национальных институтов здоровья США
МСКТ	– мультиспиральная компьютерная томография	TICI	– шкала восстановления перфузии при ишемическом инсульте
ОНМК	– острое нарушение мозгового кровообращения		
СМА	– средняя мозговая артерия		

Ишемический инсульт является значимой медицинской и социальной проблемой в связи с его высокой распространенностью, летальностью и инвалидизацией [1,7]. В России смертность от острого нарушения мозгового кровообращения (ОНМК) находится на втором месте в общей структуре смертности населения. Через год после перенесенного инсульта в Российской Федерации выживают лишь 50% больных, в то время как по истечении 7 лет умирают чуть менее 80% всех заболевших [2].

В существующих рекомендациях внутривенная тромболитическая терапия является сегодня стандартным способом лечения больных в острейшем периоде ишемического ОНМК при отсутствии противопоказаний [3]. Эндоваскулярная тромбэктомия по рекомендациям 2018 года обладает наивысшим, первым уровнем доказательства среди методов лечения ишемического ОНМК [4]. Наибольшей эффективностью среди различных методов эндоваскулярной тромбэкстракции обладают стенты-ретриверы. [5]. Методика эндоваскулярной тромбэкстракции в кратчайшие сроки позволяет

достичь полной реканализации, поэтому терапевтическое окно данной методики превышает сроки для тромболитической терапии. По последним публикациям, эндоваскулярную тромбэкстракцию при ишемическом ОНМК возможно выполнить и в более поздние сроки (от 6 до 16 часов) [6].

В нашем случае представляется первый опыт тромбэкстракции при ишемическом инсульте у пациента с выраженной сопутствующей патологией.

Клинический случай

Пациент 3., 33 лет, поступил с клиникой ишемического ОНМК (кардиоэмболический подтип) в течение 4 часов. Неврологический дефицит по шкале NIHSS составил 13 баллов, правосторонний гемипарез до плечии в руке, 3 балла в ноге, гемигипестезия справа, грубая сенсо-моторная афазия, центральный парез 7 пары черепно-мозговых нервов справа. Исходная степень инвалидизации по Рэнкину 4 балла. По нативной МСКТ ишемических очагов не отмечается, в бассейне левой СМА знак гиперденсной артерии (Рис. 1).

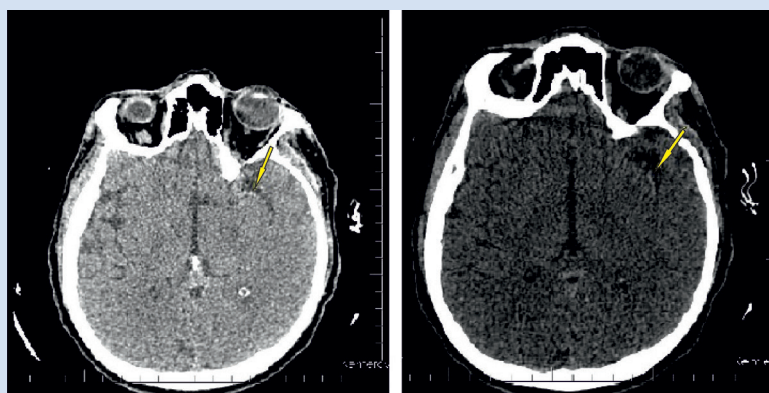


Рисунок 1. Компьютерная томография головного мозга до процедуры. Стрелкой указан участок гиперденсной артерии
Figure 1. Computed tomography of the brain before the procedure. The arrow indicates the area of the hyperdense artery

При введении контраста отмечается зона гипоперфузии в левой СМА с наличием ядра инфаркта в височно-подкорковой области до 1/3 бассейна, остальные 2/3 – зона «пенумбры» (Рис. 2).

Из сопутствующей патологии у больного инфилтративный туберкулез левого легкого в фазе распада, хронический вирусный гепатит «С» и вирус иммунодефицита человека (ВИЧ), псориаз, спленэктомия в анамнезе. Наличие туберкулеза легких указали родственники больного, впоследствии данная информация была подтверждена в противотуберкулезном диспансере. Подозрение на наличие ВИЧ появилось после результатов экспресс-тестов, в областном центре по профилактике и борьбе со СПИД подтвердили, что пациент находится у них на учете.

С учетом высокого риска развития легочного кровотечения системный тромболитизис решено не проводить. Принято решение о проведении тромбэкстракции.

Процедуру тромбэкстракции выполняли в условиях общей анестезии, трансфеморальным доступом справа. При исходной ангиографии подтверждено наличие окклюзии М1 сегмента СМА слева. Выполнена однократно тромбэкстракция стентом-ретривером «Trevo» (Stryker, США) диаметром 4 мм и длиной 20 мм. Получен финальный

кровоток ТICI III по СМА (Рис. 3). Место пункции ушито устройством «ProGlide» (Abbott, США). Через 3 часа после окончания тромбэкстракции пациент был экстубирован. Непосредственно после операции отмечалась положительная динамика, выражающаяся в частичном разрешении сенсо-моторной афазии и исчезновении правосторонней пlegии в правой верхней конечности.

При дальнейшем обследовании у пациента на основании закономерной динамики кардиоспецифических ферментов от момента поступления выставлен диагноз острого инфаркта миокарда (ОИМ) с подъемом сегмента ST по передней стенке от момента поступления в стационар. Коронарографию в госпитальный период не проводили в связи с упущенными сроками ОИМ, отсутствием четкой динамики по ЭКГ и высокой вероятностью эмболической природы ОИМ.

При выписке (на 20-е сутки после проведения тромбэкстракции) неврологический дефицит уменьшился до 7 баллов, у больного остались элементы сенсо-моторной афазии, легкий левосторонний гемипарез (4 балла). Пациент в сознании, глотание не нарушено, питание самостоятельное, функции тазовых органов не нарушены. При выписке степень инвалидизации по Рэнкину 3 балла.

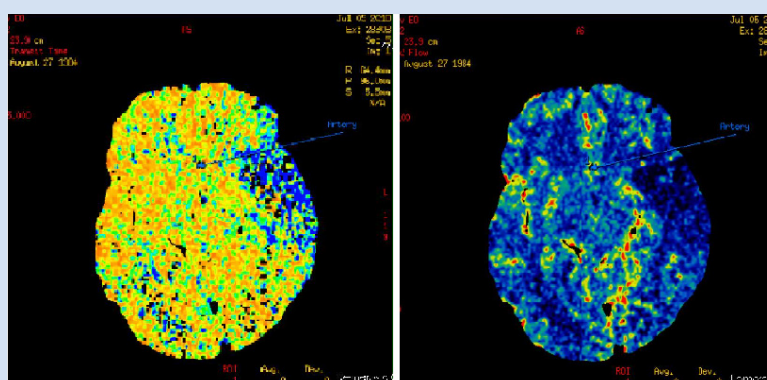


Рисунок 2. Перфузионное КТ-исследование головного мозга (слева синий цвет показывает зону «пенумбры», справа сине-черный цвет – участок некроза)
Figure 2. Perfusion CT examination of the brain (on the left blue color shows the «penumbra» zone, on the right blue-black color is the area of necrosis)

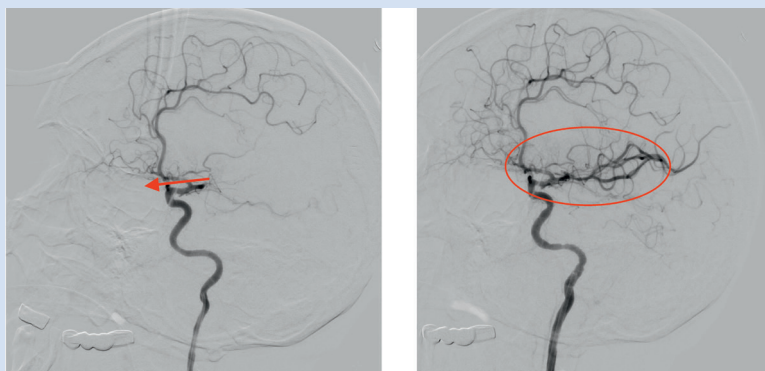


Рисунок 3. Ангиография левой ВСА до и после тромбэкстракции (стрелкой указана окклюзия сегмента М1 левой ВСА, овалом показана восстановленная область кровоснабжения головного мозга после тромбэкстракции)
Figure 3. Angiography of the left ICA before and after thromboextraction (the arrow indicates the occlusion of the M1 segment of the left ICA, the oval shows the restored blood supply to the brain after thromboextraction)

Обсуждение

В настоящее время идут споры о преимуществе седативной над общей анестезией при проведении внутрисосудистой тромбэктомии. Плюсами седативной анестезии являются: быстрота проведения, неврологический мониторинг, стабильность гемодинамики. Отрицательными моментами седации являются: движения больного, увеличение продолжительности процедуры тромбэкстракции и соответственно дозы облучения, а также большая вероятность гипоксии и потребности перевода на ИВЛ. Однако немаловажным является и тот факт, что при сравнении результатов тромбэкстракции при седации и общей анестезии по вторичным конечным точкам (0–2 балла по модифицированной шкале Рэнкина через 3 месяца после процедуры тромбэкстракции) лучшие результаты были достигнуты при общей анестезии [12]. По нашему мнению, на начальном этапе освоения методики предпочтительней выполнять процедуру тромбэкстракции при общей анестезии.

Как известно, возможность проведения внутрисосудистой тромбэктомии не должна препятствовать или задерживать проведение внутривенной тромболитической терапии. Однако в нашем случае имелось противопоказание к проведению тромболитической терапии в виде наличия туберкулеза легких в фазе распада и соответственно опасности развития легочного кровотечения. Соответственно, принимая во внимание поступление пациента в период «терапевтического окна» (до 6 часов), согласно рекомендациям была выполнена тромбэкстракция.

Как известно, внутрисосудистая тромбэктомия включает в себя два метода: тромбэкстракцию (с использованием стент-ретриверов) и тромбоспирацию. Последний метод используется с помощью системы «Penumbra» с техникой ADAPT [8]. По результатам проспективного рандомизированного исследования ASTER [9], не получено достоверного различия по эффективности реваскуляризации по шкале TICI (Treatment in Cerebral Ischemia). Результаты более поздних исследований [10,11] свидетельствуют о высокой частоте реканализации и благоприятных клинических исходов при использовании

тромбоспирации системой «Penumbra» (Penumbra, Inc., США), а также об эффективности сочетания методов тромбоспирации и тромбэкстракции. На практике все больше инсультных центров используют оба этих метода механического удаления тромбов из церебральных артерий и нередко их комбинируют. При этом, по предварительным данным 2018 года, частота использования методики тромбоспирации как единственного метода реканализации церебральной артерии увеличилась с 20–25% до 40% в инсультных центрах Москвы и Санкт-Петербурга. Мы также придерживаемся точки зрения, что в арсенале клиники, выполняющей внутрисосудистую тромбэктомию, необходимо иметь возможность выполнять оба этих метода и при необходимости их комбинировать.

Заключение

Данный клинический случай показывает эффективность методики тромбэкстракции при ишемическом ОНМК несмотря на наличие тяжелой сопутствующей патологии (острый инфаркт миокарда, инфильтративный туберкулез легких в стадии распада, вирусный гепатит «С», ВИЧ, состояние после спленэктомии).

Конфликт интересов

А.А. Шилов заявляет об отсутствии конфликта интересов. В.И. Ганюков заявляет об отсутствии конфликта интересов. И.В. Молдавская заявляет об отсутствии конфликта интересов. А.А. Хромов заявляет об отсутствии конфликта интересов. Е.В. Токмаков заявляет об отсутствии конфликта интересов. Д.Ю. Наумов заявляет об отсутствии конфликта интересов.

Финансирование

Данное исследование выполнено в рамках поискового научного исследования «Мультифокальный атеросклероз и коморбидные состояния. Особенности диагностики, управления рисками в условиях крупного промышленного региона Сибири (№ 0546-2017-0001)», источник финансирования – федеральный бюджет.

Информация об авторах

Шилов Александр Александрович, кандидат медицинских наук, заведующий кабинетом рентгенхирургических методов диагностики и лечения Государственного бюджетного учреждения здравоохранения Кемеровской области «Кемеровский областной клинический кардиологический диспансер имени академика Л.С. Барбараша»; старший научный сотрудник лаборатории интервенционных методов диагностики и лечения Федерального государственного бюджетного научного учреждения «Научно-исследовательский институт комплексных проблем сердечно-сосудистых заболеваний», Кемерово, Российская Федерация;

Ганюков Владимир Иванович, доктор медицинских наук, заведующий лабораторией интервенционных методов диагностики и лечения Федерального государственного бюджетного

Author Information Form

Shilov Aleksandr A., PhD, Head of the Endovascular Surgery and Diagnosis Unit, State Budgetary Healthcare Institution of the Kemerovo Region “Kemerovo Regional Clinical Cardiology Dispensary n.a. Academician L.S. Barbarash”, Kemerovo, Russian Federation; senior researcher at the Laboratory of Interventional Diagnosis and Treatment, Federal State Budgetary Institution “Research Institute for Complex Issues of Cardiovascular Diseases”, Kemerovo, Russian Federation;

Ganyukov Vladimir I., PhD, Head of the Laboratory of Interventional Diagnosis and Treatment, Federal State Budgetary Institution “Research Institute for Complex Issues

научного учреждения «Научно-исследовательский институт комплексных проблем сердечно-сосудистых заболеваний»; врач по рентгенэндоваскулярным диагностике и лечению кабинета рентгенхирургических методов диагностики и лечения Государственного бюджетного учреждения здравоохранения Кемеровской области «Кемеровский областной клинический кардиологический диспансер имени академика Л.С. Барбараша», Кемерово, Российская Федерация;

Молдавская Ирина Валерьевна, кандидат медицинских наук, заведующая отделением неврологии Государственного бюджетного учреждения здравоохранения Кемеровской области «Кемеровский областной клинический кардиологический диспансер имени академика Л.С. Барбараша»; Кемерово, Российская Федерация;

Хромов Антон Александрович, заведующий рентгенодиагностическим отделением Государственного бюджетного учреждения здравоохранения Кемеровской области «Кемеровский областной клинический кардиологический диспансер имени академика Л.С. Барбараша»; врач отделения лучевой диагностики Федерального государственного бюджетного научного учреждения «Научно-исследовательский институт комплексных проблем сердечно-сосудистых заболеваний», Кемерово, Российская Федерация;

Токмаков Евгений Васильевич, врач анестезиолог-реаниматолог Федерального государственного бюджетного научного учреждения «Научно-исследовательский институт комплексных проблем сердечно-сосудистых заболеваний»; врач анестезиолог-реаниматолог кабинета рентгенхирургических методов диагностики и лечения Государственного бюджетного учреждения здравоохранения Кемеровской области «Кемеровский областной клинический кардиологический диспансер имени академика Л.С. Барбараша», Кемерово, Российская Федерация;

Наумов Данил Юрьевич, врач по рентгенэндоваскулярным диагностике и лечению кабинета рентгенхирургических методов диагностики и лечения Государственного бюджетного учреждения здравоохранения Кемеровской области «Кемеровский областной клинический кардиологический диспансер имени академика Л.С. Барбараша»; лаборант-исследователь лаборатории интервенционных методов диагностики и лечения Федерального государственного бюджетного научного учреждения «Научно-исследовательский институт комплексных проблем сердечно-сосудистых заболеваний», Кемерово, Российская Федерация.

of Cardiovascular Diseases”, Kemerovo, Russian Federation; interventional cardiologist at the Endovascular Surgery and Diagnosis Unit, State Budgetary Healthcare Institution of the Kemerovo Region “Kemerovo Regional Clinical Cardiology Dispensary n.a. Academician L.S. Barbarash”, Kemerovo, Russian Federation;

Moldavskaya Irina V., PhD, Head of the Department of Neurology, State Budgetary Healthcare Institution of the Kemerovo Region “Kemerovo Regional Clinical Cardiology Dispensary n.a. Academician L.S. Barbarash”, Kemerovo, Russian Federation;

Chromov Anton A., Head of the Department of Radiology, State Budgetary Healthcare Institution of the Kemerovo Region “Kemerovo Regional Clinical Cardiology Dispensary n.a. Academician L.S. Barbarash”, radiologist at the Department of Radiology, Federal State Budgetary Institution “Research Institute for Complex Issues of Cardiovascular Diseases”, Kemerovo, Russian Federation;

Tokmakov Evgeniy V., intensivist at the Federal State Budgetary Institution “Research Institute for Complex Issues of Cardiovascular Diseases”, Kemerovo, Russian Federation; intensivist at the Endovascular Surgery and Diagnosis Unit, State Budgetary Healthcare Institution of the Kemerovo Region “Kemerovo Regional Clinical Cardiology Dispensary n.a. Academician L.S. Barbarash”, Kemerovo, Russian Federation;

Naumov Danil Yu., interventional cardiologist at the Endovascular Surgery and Diagnosis Unit, State Budgetary Healthcare Institution of the Kemerovo Region “Kemerovo Regional Clinical Cardiology Dispensary n.a. Academician L.S. Barbarash”, Kemerovo, Russian Federation; research assistant at the Laboratory of Interventional Diagnosis and Treatment, Federal State Budgetary Institution “Research Institute for Complex Issues of Cardiovascular Diseases”, Kemerovo, Russian Federation.

Вклад авторов в статью

ШАА – получение, анализ и интерпретация данных, написание статьи, утверждение окончательной версии для публикации, полная ответственность за содержание;

ГВИ – интерпретация данных, написание статьи редактирование, утверждение окончательной версии для публикации, полная ответственность за содержание;

МИВ – интерпретация данных, написание статьи редактирование, утверждение окончательной версии для публикации, полная ответственность за содержание;

ХАА – интерпретация данных, написание статьи редактирование, утверждение окончательной версии для публикации, полная ответственность за содержание;

ТЕВ – интерпретация данных, написание статьи, утверждение окончательной версии для публикации, полная ответственность за содержание;

НДЮ – анализ данных, написание статьи; утверждение окончательной версии для публикации, полная ответственность за содержание.

Authors Contribution Statement

ShAA – data collection, analysis and interpretation, manuscript writing, approval of the final version, fully responsible for the content;

GVI - data interpretation, manuscript writing, editing, approval of the final version, fully responsible for the content;

MIV - data interpretation, manuscript writing, editing, approval of the final version, fully responsible for the content;

ChAA - data interpretation, manuscript writing, editing, approval of the final version, fully responsible for the content;

TEV - data interpretation, manuscript writing, editing, approval of the final version, fully responsible for the content.

NDYu - data analysis, manuscript writing, approval of the final version, fully responsible for the content.

СПИСОК ЛИТЕРАТУРЫ

1. Johnston S.C., Mendis S., Mathers C.D. Global variation in stroke burden and mortality: estimates from monitoring, surveillance, and modelling. *Lancet Neurol* 2009; 8: 4: 345-354. doi: 10.1016/S1474-4422(09)70023-7.
2. Стаховская Л.В., Ключихина О.А., Богатырева М.Д., Коваленко В.В. Эпидемиология инсульта в России по результатам территориально-популяционного регистра (2009-2010). *Журнал неврологии и психиатрии им. С.С. Корсакова*. 2013; 113 (5): 4-10.
3. Jauch E.C., Saver J.L., Adams H.P. Jr., Bruno A., Connors J.J., Demerschalk B.M. et al. Guidelines for the early management of patients with acute ischemic stroke: a guideline for healthcare professionals from the American Heart Association/American Stroke Association. *Stroke*. 2013 Mar;44(3):870-947. doi: 10.1161/STR.0b013e318284056a
4. Powers W.J., Rabinstein A.A., Ackerson T., Adeoye O.M., Bambakidis N.C., Becker K. 2018 Guidelines for the Early Management of Patients With Acute Ischemic Stroke: A Guideline for Healthcare Professionals From the American Heart Association/American Stroke Association. *Stroke*. 2018; 49 (3):e46 – e110. DOI: 10.1161/STR.0000000000000158.
5. Agrawal, A., Golovoy D, Nimjee S, Ferrell A, Smith T, Britz G. Mechanical thrombectomy devices for endovascular management of acute ischemic stroke: Duke stroke center experience. *Asian journal of neurosurgery*. 2012;7(4):166-170. doi: 10.4103/1793-5482.106647.
6. Albers G.W., Marks M.P., Kemp S., Christensen S., Tsai J.P., Ortega-Gutierrez S. et al. Thrombectomy for Stroke at 6 to 16 Hours with Selection by Perfusion Imaging. *N Engl J Med* 2018; 378:708-718. doi: 10.1056/NEJMoa1713973.
7. Сумин А. Н., Кухарева И. Н., Трубникова О. А., Коваленко А. В. Стенозы каротидных артерий у больных с ишемическим инсультом: распространенность, выраженность, факторы, ассоциированные с их наличием. *Комплексные проблемы сердечно-сосудистых заболеваний* 2013; N3:12-17. doi: <https://doi.org/10.17802/2306-1278-2013-3-12-17>
8. Turk A.S., Spiotta A., Frei D., Mocco J., Baxter B., Fiorella D., Siddiqui A. et al. Initial clinical experience with the ADAPT technique: a direct aspiration first pass technique for stroke thrombectomy. *J Neurointerv Surg*. 2014 Apr 1;6(3):231-7. doi: 10.1136/neurintsurg-2013-010713.
9. Gory B., Lapergue B., Blanc R., Labreuche J., Ben Machaa M., Duhamel A. et al. Contact aspiration versus stent retriever in patients with acute ischemic stroke with M2 occlusion in the ASTER randomized trial. *Stroke*. 2018 Feb;49(2):461-464. doi: 10.1161/STROKEAHA.117.019598
10. Phan K., Maingard J., Kok H.K., Dmytriw A.A., Goyal S., Chandra R., Brooks D.M., Thijs V., Asadi H. Contact Aspiration versus Stent-Retriever Thrombectomy for Distal Middle Cerebral Artery Occlusions in Acute Ischemic Stroke: Meta-Analysis. *Neurointervention*. 2018 Sep;13(2):100-109. doi: 10.5469/neuroint.2018.00997.
11. Qin C., Shang K., Xu S.B., Wang W., Zhang Q., Tian D.S. Efficacy and safety of direct aspiration versus stent-retriever for recanalization in acute cerebral infarction: A PRISMA-compliant systematic review and meta-analysis. *Medicine (Baltimore)*. 2018 Oct;97(41):e12770. doi: 10.1097/MD.00000000000012770/
12. Simonsen C.Z., Yoo A.J., Sørensen L.H., Juul N., Johnsen S.P., Andersen G., Rasmussen M. Effect of General Anesthesia and Conscious Sedation During Endovascular Therapy on Infarct Growth and Clinical Outcomes in Acute Ischemic Stroke: A Randomized Clinical Trial. *JAMA Neurol*. 2018 Apr 1;75(4):470-477. doi: 10.1001/jamaneurol.2017.4474.

REFERENCES

1. Johnston S.C., Mendis S., Mathers C.D. Global variation in stroke burden and mortality: estimates from monitoring, surveillance, and modelling. *Lancet Neurol* 2009; 8: 4: 345-354. doi: 10.1016/S1474-4422(09)70023-7.
2. Stakhovskaya L.V., Klochikhina O.A., Bogatyreva M.D., Kovalenko V.V. Epidemiology of stroke in the Russian Federation: results of territory's population registry (2009-2010) (2009-2010). *S.S. Korsakov Journal of Neurology and Psychiatry*. 2013; 113 (5):4-10. (In Russian).
3. Jauch E.C., Saver J.L., Adams H.P. Jr., Bruno A., Connors J.J., Demerschalk B.M. et al. Guidelines for the early management of patients with acute ischemic stroke: a guideline for healthcare professionals from the American Heart Association/American Stroke Association. *Stroke*. 2013 Mar;44(3):870-947. doi: 10.1161/STR.0b013e318284056a
4. Powers W.J., Rabinstein A.A., Ackerson T., Adeoye O.M., Bambakidis N.C., Becker K. 2018 Guidelines for the Early Management of Patients With Acute Ischemic Stroke: A Guideline for Healthcare Professionals From the American Heart Association/American Stroke Association. *Stroke*. 2018; 49 (3):e46–e110. DOI: 10.1161/STR.0000000000000158.
5. Agrawal, A., Golovoy D, Nimjee S, Ferrell A, Smith T, Britz G. Mechanical thrombectomy devices for endovascular management of acute ischemic stroke: Duke stroke center experience. *Asian journal of neurosurgery*. 2012;7(4):166-170. doi: 10.4103/1793-5482.106647.
6. Albers G.W., Marks M.P., Kemp S., Christensen S., Tsai J.P., Ortega-Gutierrez S. et al. Thrombectomy for Stroke at 6 to 16 Hours with Selection by Perfusion Imaging. *N Engl J Med* 2018; 378:708-718. doi: 10.1056/NEJMoa1713973.
7. Sumin A.N., Kukhareva I.N., Trubnikova O.A., Kovalenko A.V.. Carotid artery stenotic lesions in patients with ischemic stroke: prevalence, severity and associated factors. *Complex Issues of Cardiovascular Diseases*. 2013;(3):12-17. doi: <https://doi.org/10.17802/2306-1278-2013-3-12-17> (In Russian)
8. Turk A.S., Spiotta A., Frei D., Mocco J., Baxter B., Fiorella D., Siddiqui A. et al. Initial clinical experience with the ADAPT technique: a direct aspiration first pass technique for stroke thrombectomy. *J Neurointerv Surg*. 2014 Apr 1;6(3):231-7. doi: 10.1136/neurintsurg-2013-010713.
9. Gory B., Lapergue B., Blanc R., Labreuche J., Ben Machaa M., Duhamel A. et al. Contact aspiration versus stent retriever in patients with acute ischemic stroke with M2 occlusion in the ASTER randomized trial. *Stroke*. 2018 Feb;49(2):461-464. doi: 10.1161/STROKEAHA.117.019598
10. Phan K., Maingard J., Kok H.K., Dmytriw A.A., Goyal S., Chandra R., Brooks D.M., Thijs V., Asadi H. Contact Aspiration versus Stent-Retriever Thrombectomy for Distal Middle Cerebral Artery Occlusions in Acute Ischemic Stroke: Meta-Analysis. *Neurointervention*. 2018 Sep;13(2):100-109. doi: 10.5469/neuroint.2018.00997.
11. Qin C., Shang K., Xu S.B., Wang W., Zhang Q., Tian D.S. Efficacy and safety of direct aspiration versus stent-retriever for recanalization in acute cerebral infarction: A PRISMA-compliant systematic review and meta-analysis. *Medicine (Baltimore)*. 2018 Oct;97(41):e12770. doi: 10.1097/MD.00000000000012770/
12. Simonsen C.Z., Yoo A.J., Sørensen L.H., Juul N., Johnsen S.P., Andersen G., Rasmussen M. Effect of General Anesthesia and Conscious Sedation During Endovascular Therapy on Infarct Growth and Clinical Outcomes in Acute Ischemic Stroke: A Randomized Clinical Trial. *JAMA Neurol*. 2018 Apr 1;75(4):470-477. doi: 10.1001/jamaneurol.2017.4474.

Для цитирования: А.А. Шилов, В.И. Ганюков, И.В. Молдавская, А.А. Хромов, Е.В. Токмаков, Д.Ю. Наумов. Тромбоэкстракция при ишемическом инсульте у пациента с выраженной сопутствующей патологией. *Комплексные проблемы сердечно-сосудистых заболеваний*. 2018; 7 (4S): 157-162. DOI: 10.17802/2306-1278-2018-7-4S-157-162

To cite: A.A. Shilov, V.I. Ganyukov, I.V. Moldavskaya, A.A. Chromov, E.V. Tokmakov, D. Yu. Naumov. *Clinical case of thrombus extraction in ischemic stroke in a patient with severe concomitant pathology. Complex Issues of Cardiovascular Diseases*. 2018; 7 (4S): 157-162. DOI: 10.17802/2306-1278-2018-7-4S-157-162