УДК 616.12-008.3-073.96
DOI 10.17802/2306-1278-2020-9-3-49-58

ЭХОКАРДИОГРАФИЯ В НЕОТЛОЖНОЙ КАРДИОЛОГИИ. ЧАСТЬ 2. УЛЬТРАЗВУКОВОЕ ИССЛЕДОВАНИЕ СЕРДЦА И ЛЕГКИХ

О.Н. Джиоева[1,2], Д.О. Орлов[1], И.Г. Никитин[2]

[1]Федеральное государственное бюджетное учреждение «Национальный медицинский исследовательский центр терапии и профилактической медицины» Министерства здравоохранения Российской Федерации, Москва, Российская Федерация, Петроверигский пер., 10, стр. 3, Москва, Российская Федерация, 101990; [2]Федеральное государственное бюджетное образовательное учреждение высшего образования «Российский национальный исследовательский медицинский университет имени Н.И. Пирогова» Министерства здравоохранения Российской Федерации, ул. Островитянова, 1, Москва, Российская Федерация, 117997

Основные положения

• Ультразвуковое исследование легких – неотъемлемая часть эхокардиографии при неотложных состояниях. Метод позволяет объективизировать клинический статус пациента и является важным дифференциально-диагностическим способом обследования пациентов отделений интенсивной терапии.

Резюме Вторая часть статьи посвящена эхокардиографии в составе дифференциальной диагностики синдрома одышки. Описаны ультразвуковое исследование легких с целью дифференциации интерстициального легочного синдрома, роль эхокардиографии в диагностике тромбоэмболии легочной артерии, а также верификация острой клапанной патологии.

Ключевые слова Эхокардиография • Фокусное исследование • Ультразвуковая диагностика • Неотложная кардиология

Поступила в редакцию: *23.05.2020;* ***поступила после доработки:*** *12.06.2020;* ***принята к печати:*** *05.07.2020*

ECHOCARDIOGRAPHY IN ACUTE CARDIOVASCULAR CARE. PART 2. CARDIAC AND LUNG ULTRASOUND EXAMINATION

O.N. Dzhioeva[1,2], D.O. Orlov[1], I.G. Nikitin[2]

[1]National Research Centre for Therapy and Preventive Medicine, 10, Petroverigsky per., b. 3, Moscow, Russian Federation, 101953; [2]Federal State Budgetary Institution of Higher Education "Pirogov Russian National Research Medical University of Ministry of Health of Russian Federation", 1, Ostrovityanova, Moscow, Russian Federation, 117997

Highlights

• Lung ultrasound is an integral part of echocardiography in emergency conditions. The method allows determining the clinical status of the patient and remains an important differential diagnostic method for examining patients in intensive care units.

Abstract The second part of the article is devoted to echocardiography as part of the differential diagnosis of dyspnea syndrome. Lung ultrasound for differentiation of interstitial pulmonary syndrome, the role of echocardiography in the diagnosis of pulmonary thromboembolism and verification of valvular pathology are described.

Keywords Echocardiography • Focus study • Ultrasound imaging • Acute cardiovascular care

Received: *23.05.2020;* ***received in revised form:*** *12.06.2020;* ***accepted:*** *05.07.2020*

Список сокращений

ИВЛ	– искусственная вентиляция легких	СДЛА	– систолическое давление в легочной артерии
ЛЖ	– левый желудочек	ТЭЛА	– тромбоэмболия легочной артерии
ПЖ	– правый желудочек	ЭхоКГ	– эхокардиография

Для корреспонденции: *Ольга Николаевна Джиоева, dzhioevaon@gmail.com; адрес: Петроверигский пер., 10, стр. 3, Москва, Россия, 101990*
Corresponding author: *Olga N. Dzhioeva, e-mail: dzhioevaon@gmail.com; address: 10, Petroverigsky per., b. 3, Moscow, Russian Federation, 101953*

Введение

В настоящее время метод трансторакальной эхокардиографии включен во все международные руководства по лечению неотложных состояний в кардиологии [1]. Ультразвуковое исследование сердца и легких позволяет существенно ускорить процесс принятия клинического решения. Представленная работа является продолжением опубликованной ранее статьи «Эхокардиография в неотложной кардиологии. Часть 1» [2]. Во второй части отражены аспекты дифференциальной диагностики основных синдромов, а также описаны возможности метода прикроватного ультразвука сердца и легких у пациентов с неотложными состояниями, поступающих в кардиологические отделения интенсивной терапии.

Острая респираторная недостаточность

Острая одышка является наиболее частым синдромом пациентов с неотложной кардиологической патологией. По данным Ассоциации неотложной кардиологии (АССА), до 50% пациентов имеют не менее двух причин возникновения одышки. Сердечная недостаточность является наиболее распространенной кардиальной причиной острой одышки, которая может быть связана либо с острой сердечной недостаточностью, либо с декомпенсацией хронической сердечной недостаточности. Эхокардиография (ЭхоКГ) в сочетании с ультразвуковым исследованием легких являются важным дополнительным инструментом оценки функциональных и структурных изменений легких при подозрении на острую сердечную недостаточность [3–5]. Быстрая диагностика и выявление систолической или диастолической дисфункции миокарда определяют тактику лечения. Важно помнить, что у пациентов с тяжелыми хроническими заболеваниями, получавших положительные инотропные средства и/или механическую циркуляторную поддержку, показатели могут быть искаженными.

Кардиомиопатии – частая причина развития хронической сердечной недостаточности. Основное значение эхокардиографии у пациентов с кардиомиопатиями заключается в контроле параметров, влияющих на формирование и течение сердечной недостаточности. Важным пунктом является оценка нарушений гемодинамики, а не только структурных изменений, особенно при гипертрофической и рестриктивной кардиомиопатиях (табл. 1) [4].

Помимо фракции выброса и значений диастолической функции важной и необходимой является оценка сократительной способности правого желудочка (ПЖ), а также деформации и скручивания левого желудочка (ЛЖ). Также при различных формах кардиомиопатий важную диагностическую ценность представляют сопутствующие нарушения внутрисердечной гемодинамики: обструкция выносящего тракта (выявленная в покое или латентная, требующая дополнительных эргометрических маневров), внутрисердечный тромбоз или спонтанное контрастирование (рис. 1).

Тромбоэмболия легочной артерии (ТЭЛА) – частое и грозное осложнение в кардиологической практике.

Таблица 1. Дифференциальная диагностика гипертрофической и рестриктивной кардиомиопатий
Table 1. The differential diagnosis in hypertrophic cardiomyopathy and restrictive cardiomyopathy

Параметр / Parameters	Гипертрофическая кардиомиопатия / Hypertrophic cardiomyopathy	Рестриктивная кардиомиопатия / Restrictive cardiomyopathy
Толщина стенок, мм / Wall diameter, mm	18–30	12–18
Конечный диастолический объем левого желудочка / Left ventricular end-diastolic volume	Уменьшен / Reduced	Нормальный / Normal
Фракция выброса левого желудочка / Left ventricular ejection fraction, %	Увеличена / Increased	Норма с тенденцией к снижению / Normal or mildly reduced
Увеличение предсердий / Atrial enlargement	Левое / Left	Левое, правое / Left and right
Снижение септального/латерального e' / Reduced septal/ lateral e’	–	+
E / A	Менее 1 / Less 1	Более 2 / More 2
E / e’	Менее 15 / Less 15	Более 15 / More 15
Потоки в легочных венах / Pulmonary veins velocity	S более D / S more than D	D более S / D more than S
Легочная гипертензия / Pulmonary hypertension	–	+
Выпот в перикарде / Pericardial effusion		
SAM-феномен / Systolic anterior motion of the mitral valve	Часто / Often	Нет / No

Примечание: *E / A – показатель трансмитрального допплеровского спектра соотношения фаз диастолического наполнения левого желудочка; E / e’ – основной маркер диастолического наполнения с использованием тканевого допплеровского исследования.*
Note: *E / A is an indicator of the transmitral Doppler spectrum of the left ventricular diastolic filling phase ratio; E / e’ is the main marker of diastolic filling using tissue Doppler study.*

Диагностика ТЭЛА является сложной задачей в отделении неотложной помощи, поскольку оба основных симптома (одышка и/или боль в груди) не являются специфическими [5]. «Золотым стандартом» верификации ТЭЛА является компьютерная томография. Эхокардиография показана пациентам среднего и высокого риска для выявления дисфункции ПЖ. Также ЭхоКГ может быть применима в случае технической невозможности выполнения лучевой нагрузки. При обструктивном шоке ЭхоКГ может быть единственным немедленно доступным методом диагностики. Основными критериями дисфункции ПЖ при ТЭЛА являются: дилатация правых камер (аномальное отношение диаметра ПЖ к диаметру ЛЖ и нижней полой вены), гипокинезия свободной стенки ПЖ, аномальное движение межжелудочковой перегородки. У пациента с отягощенным анамнезом и клиническими данными соотношение конечных диастолических размеров ПЖ и ЛЖ более 0,6 коррелирует с массивной эмболией [6]. При ТЭЛА гипокинезия ПЖ не обязательно является тотальной, распространяясь на все сегменты свободной стенки ПЖ, но может быть ограничена средним или базальным сегментами, тогда как сокращение верхушки ПЖ может быть нормальным или гиперкинетичным (признак МакКоннелла) [7]. Ранее считалось, что последний признак специфичен для острой легочной тромбоэмболии, теперь это ставится под сомнение, поскольку выявление признака возможно и при других состояниях с вовлечением ПЖ (хроническая постэмболическая легочная гипертензия, аритмогенная дисплазия правого желудочка). У пациентов с подозрением на ТЭЛА с шоком или гипотензией и отсутствием эхокардиографических признаков перегрузки давлением и/или дисфункции ПЖ практически исключается массивная легочная эмболия как причина гемодинамической нестабильности.

Вторичная трикуспидальная регургитация часто встречается у пациентов с ТЭЛА среднего и высокого риска. Данный признак позволяет оценить систолическое давление в ПЖ и, таким образом, систолическое давление в легочной артерии (СДЛА)

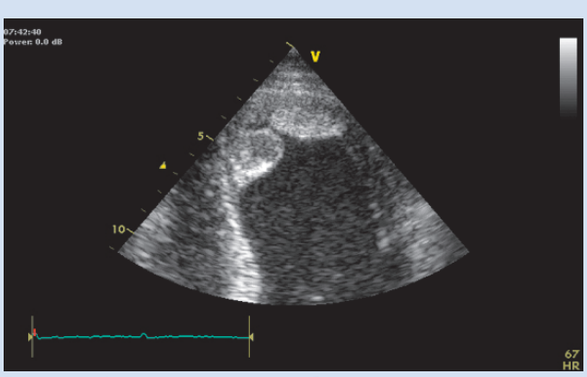

Рисунок 1. Апикальный тромбоз левого желудочка у пациента с острым миокардитом
Figure 1. Apical left ventricular thrombosis in a patient with acute myocarditis

при отсутствии стеноза клапана легочной артерии. СДЛА может быть рассчитано по пиковой скорости трикуспидальной регургитации в соответствии с упрощенным уравнением Бернулли. Это метод не является достоверным при значительной трикуспидальной регургитации, поскольку выравнивается давление в правых камерах и градиент между ними отсутствует. Давление в правом предсердии оценивается по диаметру нижней полой вены и его респираторным изменениям. В случае острой ТЭЛА скорость струи трикуспидальной регургитации не должна превышать 2,5–3,5 м/с, что соответствует СДЛА около 40–50 мм рт. ст. при острой легочной эмболии. Напротив, СДЛА 60 мм рт. ст. и выше может указывать на хронический процесс, связанный с повторными эпизодами легочной эмболии, или хронические легочные паренхиматозные заболевания в сочетании с легочной эмболией.

Пневмоторакс является потенциально жизнеугрожающим состоянием у пациентов, поступающих в отделение неотложной помощи с клинической картиной острой одышки или болью в груди, что может также наблюдаться и после установки центрального катетера или у пациентов с травмами легких. За последнее десятилетие ультразвуковое исследование в качестве метода диагностики пневмоторакса значительно эволюционировало. Профиль нормального легкого представляет собой два тесно прилегающих друг к другу плевральных листка, ультразвуковое исследование четко верифицирует скольжение этих слоев при дыхательных движениях. Когда воздух попадает в плевральную полость, париетальная плевра по-прежнему визуализируется, скольжения же не наблюдается из-за отсутствия визуализация висцерального листка плевры. Отсутствие скольжения – чувствительный, но неспецифичный критерий пневмоторакса, так как может наблюдаться и при ряде других состояний (массивный ателектаз, плевральные спайки). Дополнительные сонографические признаки пневмоторакса, повышающие специфичность метода, включают отсутствие В-линий и легочного пульса и наличие точки легкого. Визуализация и париетального, и висцерального плевральных листков необходима для выявления В-линий, поэтому наличие даже одной изолированной В-линии исключает пневмоторакс в области сканирования. Легочный пульс – ритмическое движение висцерального листка по париетальной плевре, синхронное с сердечным ритмом. Пневмоторакс характеризуется отсутствием скольжения легких и легочного пульса, поскольку скопившийся воздух не позволяет передавать какие-либо движения к париетальной плевре, тем самым легочный пульс исключает пневмоторакс в области сканирования. Точка легкого – точка на стенке грудной клетки, в которой нормальный плевральный профиль контактирует с контуром пневмоторакса [8].

Точка легкого будет отображаться при ультразвуковом сканировании как граница между нормальным скользящим движением легкого и участком легких признаками пневмоторакса (отсутствие скольжения и B-линий). Точка легкого представляет собой физический предел пневмоторакса, отображаемый на стенке грудной клетки, и является наиболее специфическим сонографическим симптомом. В условиях реанимации ультразвуковой критерий сочетания скольжения плевральной тени с наличием B-линий позволяет исключить пневмоторакс (именно в области сканирования) без необходимости поиска точки легкого (рис. 2).

После исключения пневмоторакса и кардиогенного отека легких ТЭЛА является самой распространенной причиной внезапно возникшей одышки. В протоколе экспресс-диагностики ТЭЛА также используются оценка правых отделов сердца и упрощенное (целенаправленное) ультразвуковое исследование вен нижних конечностей (Simplified Venous Protocol) [9]. Упрощенное исследование с компрессией проводится линейным датчиком при идентификации общей бедренной и подколенной вен в двух точках: под паховым треугольником и в подколенной ямке. При компрессии датчиком в норме просвет вены будет полностью спадаться (стенки вен полностью соприкасаются). В отличие от вены рядом лежащая артерия не спадается и пульсирует. Если вена полностью спадается при компрессии датчиком в тонкую линию, просвет сосуда свободен – тромбов нет. Результаты мультицентрового исследования TUSPE показали, что ультразвуковое исследование легких играет важную роль в диагностике ТЭЛА, поскольку может быть выполнено у постели пациента и обеспечивает правильный диагноз в течение нескольких минут [10]. Однако если субплевральное поражение не обнаружено, отрицательный результат не исключает тромбоэмболию легочной артерии.

У большинства пациентов, находящихся на искусственной вентиляции легких (ИВЛ), в том числе с легочной гипергидратацией, есть сложности с отлучением от механической вентиляции. Показано, что трансторакальная ЭхоКГ у пациентов на вспомогательной вентиляции может способствовать диагностике нарушений внутрисердечной гемодинамики, их своевременной коррекции и успешному отлучению от ИВЛ. Однако это требует понимания соотношения внутрисердечных параметров и физиологических изменений при переходе от механической вентиляции к самостоятельному дыханию. На спонтанном дыхании увеличение объема правых камер сердца приводит к уменьшению объема ЛЖ. Во время вентиляции с положительным давлением эти параметры меняются в обратную сторону, и применение постоянного положительного давления в конце выдоха приводит к снижению венозного возврата в течение сердечного цикла с уменьшением выброса ПЖ. Вследствие этого возникает нарастание давления наполнения левого желудочка [11].

Подобные циклические изменения легко диагностируют с использованием трансторакальной ЭхоКГ. Следовательно, перед отлучением от механической вентиляции необходимо оценить наличие дисфункции миокарда и рассчитать давление наполнения ЛЖ (или полностью оценить параметры диастолической функции с использованием тканевой допплерографии). Помимо диастолической дисфункции у пациентов на ИВЛ можно ожидать незначительного повышения давления в легочной артерии. Систолическая дисфункция ПЖ может развиваться у трети пациентов. Угнетение функции миокарда ПЖ служит показанием к коррекции терапии (введение инотропных агентов вместо бета-блокатора и внутривенной инфузии). Эхокардиография является важной диагностической процедурой при отучении от ИВЛ пациентов с коморбидной патологией [12].

Тампонада сердца является грозным синдромом, который может проявляться одышкой и синкопальным состоянием. Тампонада является результатом быстрого скопления жидкости в перикардиальном пространстве, что увеличивает внутриперикардиальное давление выше внутриполостного давления в сердце с дальнейшим снижением наполнения полости сердца и сердечного выброса. Компенсаторная тахикардия и вазоконстрикция первоначально способны поддержать нормальный сердечный выброс, но при критическом уровне перикардиального давления сердечный выброс и артериальное давление падают. Инспираторное увеличение венозного возврата к сердцу повышает объем ПЖ, и из-за парадоксального движения межжелудочковой перегородки уменьшается наполнение ЛЖ со снижением ударного объема и формированием парадоксального пульса. Клинические признаки соответствуют

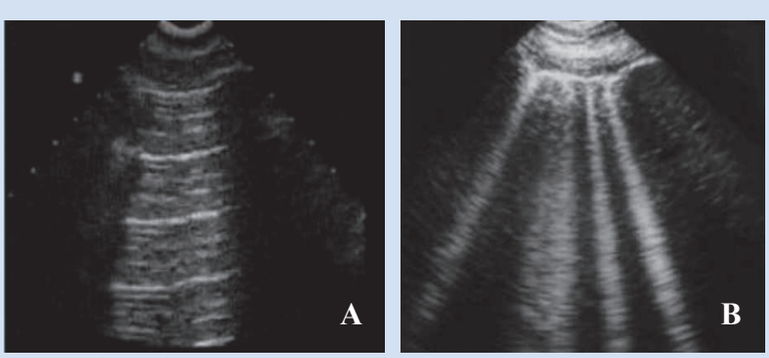

Рисунок 2. Профиль легкого в норме (A) и интерстициальный легочный синдром (B)
Figure 2. Normal lung profile (A) and interstitial pulmonary syndrome (B)

некоторым эхокардиографическим данным. Существует ряд эхокардиографических критериев, которые могут помочь в выявлении гемодинамически значимого перикардиального выпота (табл. 2) [13].

Развитие тампонады в большей степени зависит от темпа накопления, а не суммарного объема жидкости. Следовательно, например, пациент с онкологическим характером перикардиальной жидкости может иметь минимальную гемодинамическую значимость факта гидроперикарда, в то время как пациент с перфорацией ПЖ во время эндоваскулярной манипуляции находится в зоне риска развития кардиогенного шока при минимальном объеме выпота. Наиболее чувствительным признаком тампонады является циклическая компрессия или коллапс правого предсердия, хотя этот признак и имеет умеренную специфичность. Более специфическим признаком тампонады является диастолическое коллабирование стенки ПЖ. Умеренную чувствительность и специфичность имеет отсутствие коллабирования нижней полой вены. Импульсно-волновое допплеровское исследование обеспечивает в данной ургентной ситуации дополнительную информацию: при оценке амплитуды пиков чресклапанных потоков во время дыхания определяется их увеличение при наполнении ПЖ на вдохе (на 35–40%), а также параллельное уменьшение во время вдоха притока к ЛЖ и скорости выброса в аорту. Тампонада часто требует срочного перикардиоцентеза, такая процедура может быть выполнена под контролем эхокардиографии для определения зоны максимального расхождения листков перикарда [14]. При необходимости можно визуализировать положение иглы, и в случае сомнений может быть введен контраст для верификации внутриперикардиального положения иглы или канюли. После перикардиоцентеза ЭхоКГ используется для контроля расхождения листков перикарда, состояния правых камер, нижней полой вены и потоков на клапанах [13,14].

Кардиогенный шок (КШ) – острое состояние недостаточного сердечного выброса для удовлетворения потребностей тканей в кислороде. Наиболее распространенной причиной КШ остается тяжелая систолическая дисфункция ЛЖ, развивающаяся на фоне инфаркта миокарда. Острая систолическая дисфункция ЛЖ является главной причиной смертности при острых инфарктах (50–70% всех умерших пациентов при данной патологии). Среди других причин кардиогенного шока называют дисфункцию ПЖ при ТЭЛА, аритмогенную дисплазию ПЖ, механические осложнения инфаркта, тяжелую клапанную дисфункцию, миокардит, кардиомиопатии, ушиб миокарда и острый аортальный синдром.

Таблица 2. Алгоритм эхокардиографической диагностики при неотложных состояниях [13]
Table 2. Algorithm for echocardiographic diagnosis in emergency conditions [13]

Состояние / Condition	Оцениваемые параметры / Parameters
Сердечная недостаточность / Heart failure	• Размеры камер / Dimensions of cardiac chambers • Сократимость / Contractility • Нижняя полая вена / Inferior vena cava • Ультразвуковое исследование легких / Lung ultrasound
Шок / Shock	• Размеры камер / Dimensions of cardiac chambers • Сократимость / Contractility • Нижняя полая вена / Inferior vena cava • Сепарация листков перикарда / Separation of pericardium layers • Коллабирование правых камер / Right ventricular and right atrium collapse
У пациентов после остановки сердца / In patients after cardiac arrest	• Размеры камер / Dimension of cardiac chambers • Сократимость / Contractility • Сепарация листков перикарда / Separation of pericardium layers • Интенсивность регургитаций / Regurgitation • Наличие тромбов в полостях сердца / Thrombus
Респираторный дистресс-синдром / Respiratory distress syndrome	• Размеры правого желудочка / Right ventricular dimension • Сократимость правого желудочка / Right ventricular contractility • Ультразвуковое исследование легких / Lung ultrasound • Нижняя полая вена / Inferior vena cava
Травма грудной клетки / Chest injury	• Сократимость / Myocardial contractility • Сепарация листков перикарда, плевры / Pericardium and pleura leaflet separation
Боль в грудной клетке / Chest pain	• Размеры камер / Dimensions of cardiac chambers • Сократимость миокарда / Myocardial contractility • TAPSE • Размеры корня аорты / Aortic root diameter • Аортальная, митральная, трикуспидальная регургитации / Aortic, mitral, tricuspid valve regurgitation • Сепарация листков перикарда / Separation of epicardium and pericardium
Шумы в сердце / Heart murmur	• Состояние клапанного аппарата сердца / Cardiac valvular apparatus • Размеры камер / Dimension of cardiac chambers

Эхокардиография является методом первого выбора для верификации причины кардиогенного шока, предоставляя дополнительную информацию о гемодинамическом статусе пациента (включая давление наполнения, сердечный индекс, ударный объем) и исключая другие причины шока [15], поэтому ЭхоКГ следует проводить всегда при подозрении на кардиогенный шок (табл. 2).

В случае инфаркта миокарда существует ряд причин кардиогенного шока, включая ухудшение функции ЛЖ, инфаркт ПЖ, острую тяжелую митральную регургитацию и механические осложнения: разрыв свободной стенки ЛЖ, межжелудочковой перегородки и папиллярных мышц. Кардиогенный шок может быть результатом острой потери не менее 40% нормально функционирующих кардиомиоцитов или нарушенной функции миокарда на фоне исходно сниженной функции ЛЖ. Это проявляется снижением фракции выброса и региональной аномалией движения стенок, уменьшением ударного объема и сердечного выброса, повышенным давлением наполнения ЛЖ и легочной гипертензий на фоне вторичной митральной регургитации. Фракция выброса ЛЖ и тяжесть митральной регургитации являются основными предикторами смертности. Инфаркт ПЖ чаще всего ассоциируется с нижним инфарктом, но также может быть изолированным. С помощью эхокардиографии можно диагностировать систолическую дисфункцию ПЖ, дилатацию, парадоксальное движение межжелудочковой перегородки и признак МакКоннелла.

Разрыв стенки желудочков является самым грозным осложнением инфаркта миокарда: симптоматика может варьировать от синкопального состояния с электромеханической диссоциацией до значительного выпота в полость перикарда и тампонады. В 30% случаев разрыва миокарда по данным ЭхоКГ диагностируется тампонада. Таким образом, наличие перикардиального выпота при оценке инфаркта должно включать в дифференциально-диагностический ряд разрыв желудочков, в частности сканирование стенок как ЛЖ, так и ПЖ.

Острая клапанная регургитация – частая причина впервые возникшей одышки, приводящей к приступам удушья. Острая митральная регургитация является потенциально опасным для жизни осложнением инфаркта миокарда. Выделяют первичную и вторичную митральную регургитацию. Первичная митральная регургитация возникает вследствие поражения структур клапана – створок, хорд, сосочковых мышц. Вторичная митральная регургитация возникает за счет дилатации митрального фиброзного кольца. Вторичная митральная регургитация развивается не остро и по степени тяжести может быть вариабельна. Помимо осложнения острого инфаркта миокарда острая митральная регургитация также может быть результатом спонтанного разрыва хорды (этиология разрыва может быть различной), инфекционного эндокардита, острой сердечно недостаточности (систолической или диастолической), травмы или клапанной протезной дисфункции.

Острая аортальная регургитация обычно возникает в результате острого расслоения аорты, травмы, инфекционного эндокардита. Если при оценке клинических симптомов у пациента выявляют новый, ранее не определявшийся сердечный шум, подтвержденный по данным ЭхоКГ как поток регургитации, должен быть заподозрен инфекционный эндокардит. Трансторакальная эхокардиография выполняется немедленно, если подозревается инфекционный эндокардит с острой аортальной регургитацией. Чреспищеводная ЭхоКГ показана, если имеются диагностические сомнения или при планировании хирургической стратегии лечения клапанной дисфункции.

Основное различие в ЭхоКГ-семиотике острой и хронической тяжелой клапанной регургитаций состоит в увеличении объема сердечных камер и давления наполнения левых желудочка или предсердия. При острой митральной регургитации, а также отсутствии значимой систолической или диастолической дисфункции ЛЖ размеры левых желудочка и предсердия в большинстве случаев соответствуют норме. Оценка тяжести регургитации должна включать несколько параметров и интерпретироваться в контексте инотропной и респираторной поддержки пациента, поскольку вентиляция с положительным давлением и фармакологические средства, используемые для седации и/или аналгезии, могут значительно снизить интенсивность митральной регургитации. Анализ области цветного потока струи регургитации не рекомендуется использовать как критерий тяжести аортальной или митральной регургитаций, поскольку более количественную оценку дает измерение vena contracta (наиболее узкого участка проксимальной струи регургитации или ее перешейка) и PISA (радиус проксимальной струи регургитации) (рис. 3).

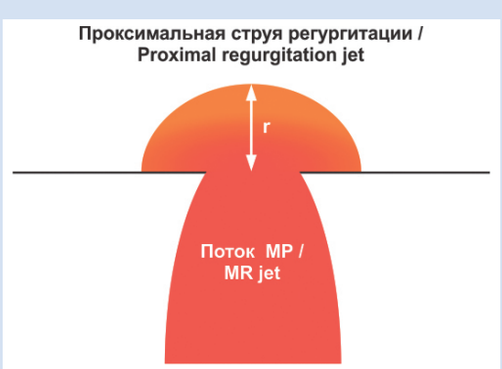

Рисунок 3. Оценка тяжести митральной регургитации
Примечание: *МР – митральная регургитация; r – радиус.*
Figure 3. Assessment of the severity of mitral regurgitation
Note: *MR – mitral regurgitation; r – radius.*

При аортальной регургитации PISA 0,6 мм или эффективная площадь отверстия регургитации ≥30 мм^2 указывают на серьезную регургитацию. Значения митральной регургитации PISA 0,7 мм или эффективной площади отверстия регургитации ≥40 мм^2 свидетельствуют о значимом нарушении внутрисердечной гемодинамики. В оценке митральной регургитации особенно информативным для уточнения тяжести является выявление реверсии систолического потока легочной вены. При аортальной регургитации информативно измерение диастолического потока в нисходящей аорте (конечная диастолическая скорость должна составлять 20 см/с). При острой аортальной регургитации преждевременное диастолическое открытие аортального клапана и досрочное закрытие митрального клапана с диастолической митральной регургитацией являются дополнительными признаками тяжелой регургитации. В случае очень тяжелой регургитации эхокардиографические параметры дополнительно указывают на высокое давление в левом предсердии. Тщательная оценка клапанной регургитации требуется пациентам, которым необходима механическая поддержка кровообращения. У данной группы пациентов даже умеренная аортальная регургитация может быть гемодинамически значимой, поскольку может привести к прогрессирующей дилатации ЛЖ.

Эхокардиография является основным эффективным методом определения степени тяжести клапанного стеноза. Тяжелый митральный стеноз чаще всего является исходом ревматического поражения клапана. Причиной острой декомпенсации у пациентов с митральным стенозом может быть приступ фибрилляции предсердий. ЭхоКГ является основным методом оценки этиологии, тяжести и последствий митрального стеноза [15–17].

Даже очень тяжелый аортальный стеноз может долгое время оставаться бессимптомным. Трудности в эхокардиографической оценке могут быть вызваны низким сердечным выбросом – из-за искажения трансклапанных потоков может быть ошибочно диагностирована легкая степень стеноза (рис. 4). Ориентироваться необходимо на несколько параметров: трансклапанные скорости, градиенты, площадь аортального отверстия; в случае низкого сердечного выброса целесообразна проба с добутамином для определения истиной степени тяжести стеноза [16, 17].

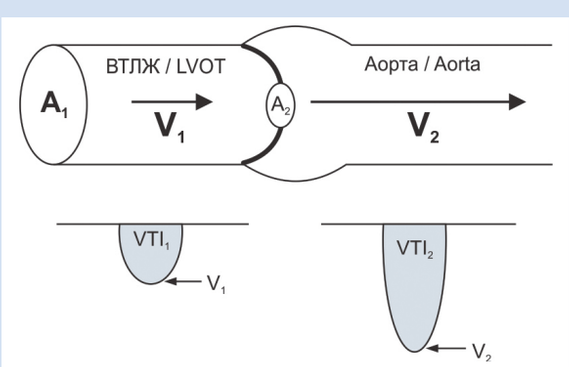

Рисунок 4. Расчет степени тяжести аортального стеноза
Примечание: *ВТЛЖ – выносящий тракт левого желудочка; V – скорость; VTI – интеграл скорости.*
Figure 4. The calculation of the severity of aortic stenosis
Note: *LVOT – left ventricle output tract; V – velocity; VTI – velocity time integral.*

Дисфункция искусственных клапанов сердца – одна из наиболее сложных для выявления патологий по данным кардиоторакального ультразвукового исследования. Гемодинамическая нестабильность у пациентов с искусственными клапанами может свидетельствовать о дисфункции клапанного протеза. Для общей оценки протезной гемодинамики необходимы экспертные трансторакальное и чреспищеводное исследования. Для каждого типа искусственного клапана существуют гемодинамические параметры, доступные для ознакомления и представленные в эпикризе из медицинского учреждения, в котором проводилось хирургическое вмешательство. Протезная регургитация может быть как парапротезной, так и транспротезной. В редких случаях может произойти механическая травматизация, ведущая к эмболизации окклюдера (диска) с массивной регургитацией. Парапротезные регургитации часто связаны с аномально повышенной подвижностью/нестабильностью всего протеза. Аномальная подвижность пришивного кольца почти всегда подразумевает значимую парапротезную регургитацию. Как и с нативными клапанами, вновь появившаяся парапротезная регургитация, которой предшествовала ургентная кардиологическая ситуация, обусловлена преимущественно эндокардитом. В отличие от эндокардита нативных клапанов вегетации часто отсутствуют, единственными выявленными аномалиями являются парапротезные фистулы [18].

Поскольку все протезы представляют собой в некоторой степени препятствие для кровотока, даже если они функционируют нормально, обнаружение истинной протезной обструкции может быть сложной задачей. Препятствие, как правило, связано либо с тромбозом (чаще всего с митральными или трикуспидальными механическими клапанами), либо с паннусом. Диагностируется на основании изменений параметров трансклапанного кровотока. Транспротезные градиенты имеют широкие диапазоны нормальных значений, и настоящая обструкция может присутствовать с градиентами в пределах заявленных показателей. Кроме того, несоответствие «пациент – протез» приведет к аномально высоким скоростям без истинной механической обструкции [17, 19].

Предсердные аритмии доставляют технические и временные трудности при оценке сердечной гемодинамики, особенно при нерегулярных (как при фибрилляции предсердий) сокращениях. При фибрилляции предсердий требуется оценка 5–10 последовательных сердечных сокращений, что существенно замедляет анализ [20].

Заключение

Трансторакальная эхокардиография остается основным методом диагностики и мониторинга состояния пациентов с неотложной кардиологической патологией. Основные преимущества исследования – неинвазивная быстрая и точная оценка морфологии сердца и параметров внутрисердечной гемодинамики. Возможность неоднократного повторения процедуры делает ее незаменимой в условиях ургентной кардиологической помощи. Исследование может носить как фокусный, так и полномасштабный, экспертный характер, о чем обязательно должно быть документированное подтверждение. Заключение по результатам оценки внутрисердечной гемодинамики может быть в формате отдельного заключения или частью дневника наблюдения и расширенного клинического инструментально-ассистированного осмотра.

Конфликт интересов

О.Н. Джиоева заявляет об отсутствии конфликта интересов. Д.О. Орлов заявляет об отсутствии конфликта интересов. И.Г. Никитин заявляет об отсутствии конфликта интересов.

Финансирование

Авторы заявляют об отсутствии финансирования исследования.

Информация об авторах

Джиоева Ольга Николаевна, кандидат медицинских наук, старший научный сотрудник отдела фундаментальных и прикладных аспектов ожирения федерального государственного бюджетного учреждения «Национальный медицинский исследовательский центр терапии и профилактической медицины» Министерства здравоохранения Российской Федерации, Москва, Российская Федерация; **ORCID** 0000-0002-5384-3795

Орлов Денис Олегович, врач-терапевт отдела организационно-методического управления и анализа качества медицинской помощи федерального государственного бюджетного учреждения «Национальный медицинский исследовательский центр терапии и профилактической медицины» Министерства здравоохранения Российской Федерации, Москва, Российская Федерация

Никитин Игорь Геннадиевич, профессор, доктор медицинских наук, заведующий кафедрой госпитальной терапии № 2 федерального государственного бюджетного образовательного учреждения высшего образования «Российский национальный исследовательский медицинский университет имени Н.И. Пирогова» Министерства здравоохранения Российской Федерации, Москва, Российская Федерация; **ORCID** 0000-0003-1699-0881

Author Information Form

Dzhioeva Olga N., PhD, senior researcher at the Department of Fundamental and Applied Aspects of Obesity, National Research Centre for Therapy and Preventive Medicine, Moscow, Russian Federation; **ORCID** 0000-0002-5384-3795

Orlov Denis O., physician at the Department of Management and Analysis of Medical Care, National Research Centre for Therapy and Preventive Medicine, Moscow, Russian Federation

Nikitin Igor G., Professor, PhD, Head of the Department of Hospital Therapy No. 2, Federal State Budgetary Institution of Higher Education “Pirogov Russian National Research Medical University of Ministry of Health of Russian Federation”, Moscow, Russian Federation; **ORCID** 0000-0003-1699-0881

Вклад авторов в статью

ДОН – вклад в концепцию и дизайн исследования, написание статьи, утверждение окончательной версии для публикации, полная ответственность за содержание

ОДО – получение и анализ данных, корректировка статьи, утверждение окончательной версии для публикации, полная ответственность за содержание

НИГ – вклад в дизайн исследования, корректировка статьи, утверждение окончательной версии для публикации, полная ответственность за содержание

Author Contribution Statement

DON – contribution to the concept and design of the study, manuscript writing, approval of the final version, fully responsible for the content

ODO – data collection and analysis, editing, approval of the final version, fully responsible for the content

NIG – contribution to the design of the study, editing, approval of the final version, fully responsible for the content

СПИСОК ЛИТЕРАТУРЫ

1. Popescu B., Andrade M., Badano L., Fox K.F., Flachskampf F.A., Lancellotti P., Varga A., Sicari R., Evangelista A., Nihoyannopoulos P., Zamorano J.L.; European Association of Echocardiography, Derumeaux G., Kasprzak J.D., Roelandt J.R. European Association of Echocardiography recommendations for training, competence, and quality improvement in echocardiography. Eur J Echocardiogr 2009;10:893 – 905. doi: 10.1093/ejechocard/jep151.

2. Vignon P., AitHssain A., François B., Preux P.M., Pichon N., Clavel M., Frat J.P., Gastinne H. Echocardiographic assessment of pulmonary artery occlusion pressure in ventilated patients: A transesophageal study. Crit Care 2008;12: R18. doi: 10.1186/cc6792

3. Paulus W., Tschope C., Sanderson J., Rusconi C., Flachskampf F.A., Rademakers F.E, Marino P., Smiseth O.A., De Keulenaer G., Leite-Moreira A.F., Borbély A., Edes I., Handoko M.L., Heymans S., Pezzali N., Pieske B., Dickstein K., Fraser A.G., Brutsaert D.L. How to diagnose diastolic heart

failure: A consensus statement on the diagnosis of heart failure with normal left ventricular ejection fraction by the Heart Failure and Echocardiography Associations of the European Society of Cardiology. Eur Heart J 2007;28:2539 – 2550. doi: 10.1093/eurheartj/ehm037.

4. Ryan T. Masses, tumors, and source of embolus. In: Feigenbaum H, Armstrong WF (eds) Feigenbaum's echocardiography. 6th ed. Philadelphia, PA: Lippincott Williams and Wilkins, 2005, p.701 – 733.

5. Torbicki A., Perrier A., Konstantinides S., Agnelli G., Galiè N., Pruszczyk P., Bengel F., Brady A.J., Ferreira D., Janssens U., Klepetko W., Mayer E., Remy-Jardin M., Bassand J.P.; ESC Committee for Practice Guidelines (CPG).Guidelines on the diagnosis and management of acute pulmonary embolism: The Task Force for the Diagnosis and Management of Acute Pulmonary Embolism of the European Society of Cardiology (ESC). Eur Heart J 2008;29:2276 – 2315. doi: 10.1093/eurheartj/ehn310.

6. Haddad F., Doyle R., Murphy D., Hunt S.A. Right ventricular function in cardiovascular disease, part II: Pathophysiology, clinical importance, and management of right ventricular failure. Circulation 2008;117:1717 – 1731. doi: 10.1161/CIRCULATIONAHA.107.653584.

7. McConnell M., Solomon S., Rayan M., Come P.C., Goldhaber S.Z., Lee R.T. Regional right ventricular dysfunction detected by echocardiography in acute pulmonary embolism. Am J Cardiol 1996; 78:469 – 473. doi: 10.1016/s0002-9149(96)00339-6.

8. Lichtenstein D., Meziere G., Biderman P., Gepner A. The 'lung point': An ultrasound sign specific to pneumothorax. Intensive Care Med 2000;26:1434 – 1440. doi: 10.1007/s001340000627.

9. Diwan A., McCulloch M., Lawrie G.M., Reardon M.J., Nagueh S.F. Doppler estimation of left ventricular filling pressures in patients with mitral valve disease. Circulation 2005;111:3281 – 3289. doi: 10.1161/CIRCULATIONAHA.104.508812.

10. Pepi M., Muratori M. Echocardiography in the diagnosis and management of pericardial disease. J Cardiovasc Med 2006;7:533 – 544. doi: 10.2459/01.JCM.0000234772.73454.57.

11. Klein T., Ramani G. Assessment and management of cardiogenic shock in the emergency department. Cardiol Clin 2012;30:651 – 664. doi: 10.1016/j.ccl.2012.07.004.

12. Lancellotti P., Tribouilloy C., Hagendorff A., Popescu B.A., Edvardsen T., Pierard L.A., Badano L., Zamorano J.L.; Scientific Document Committee of the European Association of Cardiovascular Imaging. Recommendations for the echocardiographic assessment of native valvular regurgitation: An executive summary from the European Association of Cardiovascular Imaging. Eur Heart J Cardiovasc Imaging 2013;14:611 – 644. doi: 10.1093/ehjci/jet105.

13. Baumgartner H., Falk V., Bax J.J., De Bonis M., Hamm C., Holm P.J., Iung B., Lancellotti P., Lansac E., Rodriguez Muñoz D., Rosenhek R., Sjögren J., Tornos Mas P., Vahanian A., Walther T., Wendler O., Windecker S., Zamorano J.L.; ESC Scientific Document Group.2017 ESC/EACTS Guidelines for the management of valvular heart disease. European Heart Journal, Volume 38, Issue 36, 21 September 2017, Pages 2739–2791. doi: 10.1093/eurheartj/ehx391.

14. Baumgartner H., Hung J., Bermejo J., Chambers J.B., Evangelista A., Griffin B.P., Iung B., Otto C.M., Pellikka P.A., Quiñones M; EAE/ASE.Echocardiographic assessment of valve stenosis: EAE/ASE recommendations for clinical practice. Eur J Echocardiogr 2009; 10:1 – 25. doi: 10.1093/ejechocard/jen303.

15. Л. С. Барбараш, Н. В. Рогулина, Н. В. Рутковская, Е. А. Овчаренко. Механизмы развития дисфункций биологических протезов клапанов сердца. Комплексные проблемы сердечно-сосудистых заболеваний. 2018;7(2):10-24. https://doi.org/10.17802/2306-1278-2018-7-2-10-24

16. Govindan M., Kiotsekoglou A., Saha S., Borgulya, G., Bajpai, A., Bijnens, B.H., Sagnella, G.A., Camm, J.A. Validation of echocardiographic left atrial parameters in atrial fibrillation using the index beat of preceding cardiac cycles of equal duration. J Am Soc Echocardiogr 2011;24:1141 – 1147. doi:10.1016/j.echo.2011.07.002

17. Lichtenstein D. The BLUE-protocol, venous part: deep venous thrombosis in the critically ill. Technique, results for the diagnosis of acute pulmonary embolism. In: Lichtenstein D., ed. Lung Ultrasound in the Critically Ill. Berlin, Germany: Springer-Verlag; 2015. P.123-142.

18. Mathis G., Blank W., Reissig A., Lechleitner P., Reuss J., Schuler A., Beckh S. Thoracic Ultrasound for Diagnosing Pulmonary Embolism: A Prospective Multicenter Study of 352 Patients. Chest 2005: 1531-1538.doi: 10.1378/chest.128.3.1531

19. Price S., Platz E., Cullen L., Tavazzi G., Christ M., Cowie M.R., Maisel A.S., Masip J., Miro O., McMurray J.J., Peacock W.F., Martin-Sanchez F.J., Di Somma S., Bueno H., Zeymer U., Mueller C.; Acute Heart Failure Study Group of the European Society of Cardiology Acute Cardiovascular Care Association. Echocardiography and lung ultrasonography for the assessment and management of acute heart failure. Nat Rev Cardiol. 2017;14: 427–440. doi:10.1038/nrcardio.2017.56

REFERENCES

1. Popescu B., Andrade M., Badano L., Fox K.F., Flachskampf F.A., Lancellotti P., Varga A., Sicari R., Evangelista A., Nihoyannopoulos P., Zamorano J.L.; European Association of Echocardiography, Derumeaux G., Kasprzak J.D., Roelandt J.R. European Association of Echocardiography recommendations for training, competence, and quality improvement in echocardiography. Eur J Echocardiogr 2009;10:893 – 905. doi: 10.1093/ejechocard/jep151.

2. Vignon P., AitHssain A., François B., Preux P.M., Pichon N., Clavel M., Frat J.P., Gastinne H. Echocardiographic assessment of pulmonary artery occlusion pressure in ventilated patients: A transesophageal study. Crit Care 2008;12: R18. doi: 10.1186/cc6792

3. Paulus W., Tschope C., Sanderson J., Rusconi C., Flachskampf F.A., Rademakers F.E, Marino P., Smiseth O.A., De Keulenaer G., Leite-Moreira A.F., Borbély A., Edes I., Handoko M.L., Heymans S., Pezzali N., Pieske B., Dickstein K., Fraser A.G., Brutsaert D.L. How to diagnose diastolic heart failure: A consensus statement on the diagnosis of heart failure with normal left ventricular ejection fraction by the Heart Failure and Echocardiography Associations of the European Society of Cardiology. Eur Heart J 2007;28:2539 – 2550. doi: 10.1093/eurheartj/ehm037.

4. Ryan T. Masses, tumors, and source of embolus. In: Feigenbaum H, Armstrong WF (eds) Feigenbaum's echocardiography. 6th ed. Philadelphia, PA: Lippincott Williams and Wilkins, 2005, p.701 – 733.

5. Torbicki A., Perrier A., Konstantinides S., Agnelli G., Galiè N., Pruszczyk P., Bengel F., Brady A.J., Ferreira D., Janssens U., Klepetko W., Mayer E., Remy-Jardin M., Bassand J.P.; ESC Committee for Practice Guidelines (CPG).Guidelines on the diagnosis and management of acute pulmonary embolism: The Task Force for the Diagnosis and Management of Acute Pulmonary Embolism of the European Society of Cardiology (ESC). Eur Heart J 2008;29:2276 – 2315. doi: 10.1093/eurheartj/ehn310.

6. Haddad F., Doyle R., Murphy D., Hunt S.A. Right ventricular function in cardiovascular disease, part II: Pathophysiology, clinical importance, and management of right ventricular failure. Circulation 2008;117:1717 – 1731. doi: 10.1161/CIRCULATIONAHA.107.653584.

7. McConnell M., Solomon S., Rayan M., Come P.C., Goldhaber S.Z., Lee R.T. Regional right ventricular dysfunction detected by echocardiography in acute pulmonary embolism. Am J Cardiol 1996; 78:469 – 473. doi: 10.1016/s0002-9149(96)00339-6.

8. Lichtenstein D., Meziere G., Biderman P., Gepner A. The ‘lung point’: An ultrasound sign specific to pneumothorax. Intensive Care Med 2000;26:1434 – 1440. doi: 10.1007/s001340000627.

9. Diwan A., McCulloch M., Lawrie G.M., Reardon M.J., Nagueh S.F. Doppler estimation of left ventricular filling pressures in patients with mitral valve disease. Circulation 2005;111:3281 – 3289. doi: 10.1161/CIRCULATIONAHA.104.508812.

10. Pepi M., Muratori M. Echocardiography in the diagnosis and management of pericardial disease. J Cardiovasc Med 2006;7:533 – 544. doi: 10.2459/01.JCM.0000234772.73454.57.

11. Klein T., Ramani G. Assessment and management of cardiogenic shock in the emergency department. Cardiol Clin 2012;30:651 – 664. doi: 10.1016/j.ccl.2012.07.004.

12. Lancellotti P., Tribouilloy C., Hagendorff A., Popescu B.A., Edvardsen T., Pierard L.A., Badano L., Zamorano J.L.; Scientific Document Committee of the European Association of Cardiovascular Imaging. Recommendations for the echocardiographic assessment of native valvular regurgitation: An executive summary from the European Association of Cardiovascular Imaging. Eur Heart J Cardiovasc Imaging 2013;14:611 – 644. doi: 10.1093/ehjci/jet105.

13. Baumgartner H., Falk V., Bax J.J., De Bonis M., Hamm C., Holm P.J., Iung B., Lancellotti P., Lansac E., Rodriguez Muñoz D., Rosenhek R., Sjögren J., Tornos Mas P., Vahanian A., Walther T., Wendler O., Windecker S., Zamorano J.L.; ESC Scientific Document Group.2017 ESC/EACTS Guidelines for the management of valvular heart disease. European Heart Journal, Volume 38, Issue 36, 21 September 2017, Pages 2739–2791. doi: 10.1093/eurheartj/ehx391.

14. Baumgartner H., Hung J., Bermejo J., Chambers J.B., Evangelista A., Griffin B.P., Iung B., Otto C.M., Pellikka P.A., Quiñones M; EAE/ASE.Echocardiographic assessment of valve stenosis: EAE/ASE recommendations for clinical practice. Eur J Echocardiogr 2009; 10:1 – 25. doi: 10.1093/ejechocard/jen303.

15. Barbarash L.S., Rogulina N.V., Rutkovskaya N.V., Ovcharenko E.A. Mechanisms underlying bioprosthetic heart valve dysfunctions. Complex Issues of Cardiovascular Diseases. 2018;7(2):10-24. (In Russian) https://doi.org/10.17802/2306-1278-2018-7-2-10-24

16. Govindan M., Kiotsekoglou A., Saha S., Borgulya, G., Bajpai, A., Bijnens, B.H., Sagnella, G.A., Camm, J.A. Validation of echocardiographic left atrial parameters in atrial fibrillation using the index beat of preceding cardiac cycles of equal duration. J Am Soc Echocardiogr 2011;24:1141 – 1147. doi:10.1016/j.echo.2011.07.002

17. Lichtenstein D. The BLUE-protocol, venous part: deep venous thrombosis in the critically ill. Technique, results for the diagnosis of acute pulmonary embolism. In: Lichtenstein D., ed. Lung Ultrasound in the Critically Ill. Berlin, Germany: Springer-Verlag; 2015. P.123-142.

18. Mathis G., Blank W., Reissig A., Lechleitner P., Reuss J., Schuler A., Beckh S. Thoracic Ultrasound for Diagnosing Pulmonary Embolism: A Prospective Multicenter Study of 352 Patients. Chest 2005: 1531-1538.doi: 10.1378/chest.128.3.1531

19. Price S., Platz E., Cullen L., Tavazzi G., Christ M., Cowie M.R., Maisel A.S., Masip J., Miro O., McMurray J.J., Peacock W.F., Martin-Sanchez F.J., Di Somma S., Bueno H., Zeymer U., Mueller C.; Acute Heart Failure Study Group of the European Society of Cardiology Acute Cardiovascular Care Association. Echocardiography and lung ultrasonography for the assessment and management of acute heart failure. Nat Rev Cardiol. 2017;14: 427–440. doi:10.1038/nrcardio.2017.56

Для цитирования: *О.Н. Джиоева, Д.О. Орлов, И.Г. Никитин. Эхокардиография в неотложной кардиологии. Часть 2. Ультразвуковое исследование сердца и легких. Комплексные проблемы сердечно-сосудистых заболеваний. 2020; 9 (3): 49-58. DOI: 10.17802/2306-1278-2020-9-3-49-58*

To cite: *O.N. Dzhioeva, D.O. Orlov, I.G. Nikitin. Echocardiography in acute cardiovascular care. Part 2. Cardiac and lung ultrasound examination. Complex Issues of Cardiovascular Diseases. 2020; 9 (3): 49-58. DOI: 10.17802/2306-1278-2020-9-3-49-58*