

УДК 616.126.52-089-844

**ЭКСПЕРИМЕНТАЛЬНОЕ И КЛИНИЧЕСКОЕ ОБОСНОВАНИЕ
ЭФФЕКТИВНОСТИ ИМПЛАНТАЦИИ В АОРТАЛЬНУЮ ПОЗИЦИЮ
БИОПРОТЕЗА «ТИАРА» НА КАРКАСЕ ИЗ НИТИНОЛА**

**Д. А. АСТАПОВ¹, И. Ю. ЖУРАВЛЕВА², К. Ю. КЛЫШНИКОВ³,
Н. А. ЩЕГЛОВА², Д. П. ДЕМИДОВ¹, Е. А. ОВЧАРЕНКО³, С. И. ЖЕЛЕЗНЕВ¹**

¹ *Федеральное государственное бюджетное учреждение «Научно-исследовательский институт патологии кровообращения им. акад. Е. Н. Мешалкина» Минздрава России, Новосибирск, Россия;*

² *Закрытое акционерное общество «НеоКор», Кемерово, Россия;*

³ *Федеральное государственное бюджетное учреждение «Научно-исследовательский институт комплексных проблем сердечно-сосудистых заболеваний» Сибирского отделения Российской академии медицинских наук, Кемерово, Россия*

Представлены результаты математического моделирования поведения при нагружении нового аортального биопротеза «ТиАра», монтированного на одноконтурном проволочном каркасе из нитинола. Продемонстрирован первый клинический опыт имплантации протеза «ТиАра» в аортальную позицию. Протез имплантировали однорядным швом в субкоронарную супрааннулярную позицию. Имплантация проведена двум больным 71 и 75 лет с хорошим клиническим результатом. По данным контрольной эхокардиографии, пиковые транспротезные градиенты в покое составили 9–15 мм рт. ст. По результатам клинического исследования протез может быть рекомендован к внедрению в клиническую практику.

Ключевые слова: порок сердца, аортальный клапан, биологический протез, сердечная недостаточность.

**EXPERIMENTAL AND CLINICAL SUBSTANTIATION OF IMPLANTATION EFFICACY
IN THE AORTIC POSITION OF “TIARA” BIOPROSTHESIS WITH A STENT MADE OF NITINOL**

**D. A. ASTAPOV¹, I. YU. ZHURAVLYOVA², K. YU. KLYSHNIKOV³,
N. A. SCHEGLOVA², D. P. DEMIDOV¹, E. A. OVCHARENKO³, S. I. ZHELEZNEV¹**

¹ *Federal State Budgetary Institution Research Institute for Blood Circulation Pathologies E. N. Meshalkin of the Ministry of Health of the Russian Federation, Novosibirsk, Russia;*

² *NeoCor Closed Joint-stock Company, Kemerovo, Russia;*

³ *Federal State Budgetary Institution Research Institute for Complex Issues of Cardiovascular Diseases under the Siberian Branch of the Russian Academy of Medical Sciences, Kemerovo, Russia*

Results of mathematical modeling of behaviour when loading of a new aortic bioprosthesis TiAra mounted at single-loop stent of nitinol wire are shown. The first clinical experience of TiAra prosthesis implantation in the aortic position is demonstrated. The prosthesis is implanted by one-row suture in subcoronary supraannular position. The implantation was held in two patients aged 71 and 75 with good clinical outcome. According to the control echocardiography the peak transprosthesis gradients at rest were 9-15 mm Hg. According to the results of clinical trial the prosthesis can be recommended for introduction into clinical practice.

Key words: valvular disease, aortic valve, biological prosthesis, heart failure.

Биологические протезы широко используются в хирургии аортальных пороков сердца у взрослых больных [5]. Существует два наиболее широко распространенных типа ксеноклапанов – каркасные и бескаркасные. Оба обладают своими преимуществами и недостатками, которые вызывают непрекращающиеся споры хирургов на тему, «какой тип протеза лучше или хуже» [15, 19]. В качестве преимуществ бескаркасных конструкций, как правило, приводят низкие транспротез-

ные градиенты и большую эффективную площадь отверстия, возможность имплантации в условиях «узкого фиброзного кольца», лучшие гемодинамические и клинические показатели у пациентов со сниженной систолической функцией левого желудочка. Сторонники каркасных протезов отмечают относительную простоту их имплантации, что ведет к уменьшению времени окклюзии аорты, при схожих результатах в отдаленном периоде [14]. Кроме того, большое значение имеет «фак-

тор хирурга», а именно субъективное отношение к тому или иному типу ксеноклапана, технике имплантации [11].

Учитывая вышеприведенные *pro* и *contra*, компания «НеоКор» (Кемерово) разработала новую, не имеющую аналогов модель ксеноперикардального протеза, которая сочетает в себе преимущества как каркасных, так и бескаркасных конструкций. Клапан, получивший название «ТиАра» (рис. 1), представляет собой три ксеноперикардальные створки, монтированные на каркасе из нитинола с бортиком из ксеноперикарда, предназначенного для фиксации протеза. Контуры протеза повторяют форму фиброзного кольца аортального клапана. Таким образом, наличие каркаса позволяет, с одной стороны, предотвратить излишнее деформирование конструкции клапана и упростить технику имплантации, а с другой – обеспечить подвижность элементов аортального корня в процессе сердечного цикла.

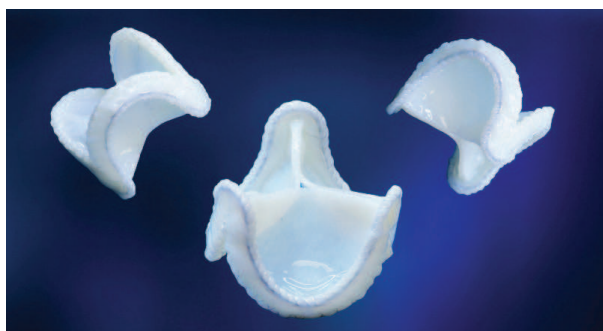

Рис. 1. Биопротез аортального клапана ТиАра

Материалы и методы

Математическое моделирование. Для оценки влияния материала каркаса на напряженно-деформированное состояние створчатого аппарата в целостной конструкции в среде SolidWorks 2010 была построена 3D модель биопротеза «ТиАра», содержащая одноконтурный проволоочный каркас, обшивку и створчатый аппарат (рис. 2). Модель, имитирующую закрытое состояние протеза, импортировали в инженерный комплекс ABAQUS/CAE с последующим построением конечноэлементной сетки, состоящей из 120'000 элементов C3D4 типа (четырёхузловой тетраэдр). В исследовании использовали две модели материала опорного каркаса: модель № 1 – описание нитинола по Ауриччио [7, 8], модель № 2 – нержавеющая сталь [1]. В качестве модели материала для биологической части использовали линейное изотропное описание ксеноперикарда согласно литературным данным [17]. В ходе эксперимента на внутреннюю поверхность створчатого аппарата прикладывали

нормальное физиологическое давление в диастоле – 80 мм рт. ст. По результатам исследования оценивали радиальное перемещение и напряжение в стойках каркаса, а также максимальное напряжение по Mises в створке.




Рис. 2. Трёхмерная модель биопротеза «ТиАра» в среде проектирования SolidWorks 2010

Первый клинический опыт имплантации. В июне 2012 г. в ФГБУ «ННИИПК им. акад. Е. Н. Мешалкина» начато клиническое исследование протеза «ТиАра». Исследование получило одобрение этического комитета и ученого совета института и проводится в соответствии с Национальным стандартом РФ «Надлежащая клиническая практика» [3]. В рамках данного испытания двум пациентам имплантировали в аортальную позицию изделие «Протез клапана сердца ксеноперикардальный консервированный, монтированный на опорном каркасе из никелида титана «ТиАра».

Операции проводили в условиях искусственного кровообращения и окклюзии аорты. Защиту миокарда обеспечивали подачей раствора «Кустодиол» в устья коронарных артерий.

Размер протеза подбирали, ориентируясь на диаметр фиброзного кольца аортального клапана и восходящего отдела аорты. Исходили из того, что внешний диаметр ксеноклапана должен превышать диаметр фиброзного кольца на 2–4 мм и максимально соответствовать внутреннему диаметру аорты в месте его фиксации. Предпочитали супрааннулярную субкоронарную фиксацию тремя нитями, переходящими в обвивной шов. Первичные точки фиксации – стенка аорты в самой глубокой части синусов Вальсальвы. Швы проводили таким образом, чтобы захватить максимальную толщину ткани, при этом выкол иглы проходил непосредственно над фиброзным кольцом. Далее этими же нитями прошивали протез в трех точках за ксеноперикардальный бортик (рис. 3), опускали протез, нити завязывали и продолжали формировать линию фиксации непрерывным обвивным швом, направляя линию шва в соответствии с формой

фиброзного кольца и выкалываясь наружу аорты в проекции вершин комиссур. Выведенные наружу нити связывали друг с другом на прокладках (рис. 4). Аортотомный доступ герметизировали двурядным швом. Операцию заканчивали по стандартной, принятой в клинике методике.

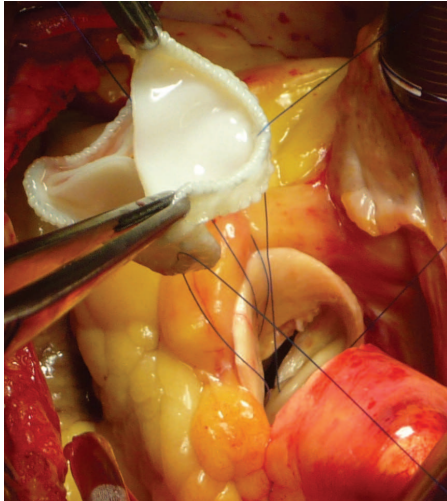


Рис. 3. Этап имплантации протеза «ТиАра» – швы проведены через стенку аорты и ксеноперикардиальный бортик клапана

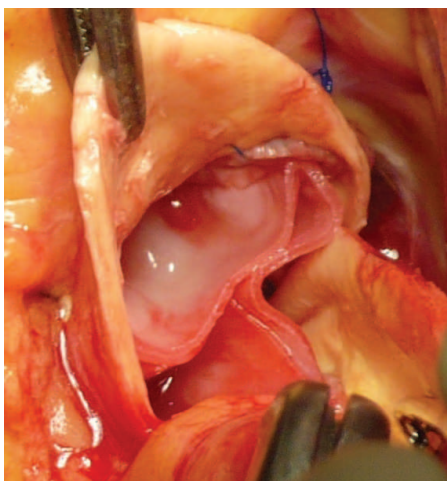


Рис. 4. Заключительный этап. Протез «ТиАра» в аортальной позиции

Результаты

Экспериментальные результаты. Исследование показало, что перемещение стоек каркаса из нитинола в радиальном направлении составило 0,86 мм, из стали – 0,60 мм. При этом было отмечено возникновение зон повышенного напряжения в областях примыкания обшивки к опорному каркасу, а также в месте коаптации створок (рис. 5). Стоит отметить, что при использовании стали зоны высокого напряжения визуально имеют большую площадь, чем при использовании нитинола. Одна-

ко величины напряжения не различаются. Максимальное напряжение по Mises в данных областях конструкции при использовании нитинолового каркаса составило 0,30 МПа, стального – 0,29 МПа. При этом полученные значения не превышают предел прочности на разрыв для ксеноперикарда [13].

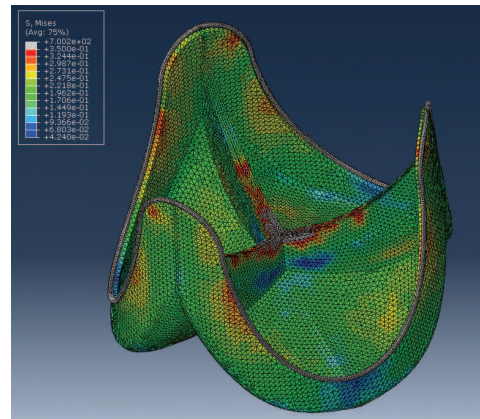
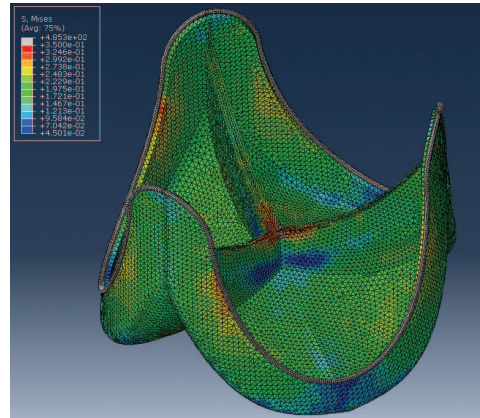


Рис. 5. Этюра напряжения по Mises в створчатом аппарате биопротеза при использовании различного материала для опорного каркаса: модель № 1 (нитинол) – сверху, модель № 2 (сталь) – снизу

Максимальное напряжение, возникающее непосредственно в опорном каркасе, значительно различалось: 485 и 700 МПа для нитинола и стали соответственно. Данное различие обусловлено меньшим по сравнению со сталью модулем упругости для нитинола, за счет чего обеспечивается высокая подвижность стоек и снижение напряженно-деформированного состояния. Несмотря на то что абсолютные значения напряжения значительно ниже предела прочности никелида титана (данные производителя) и стали [1], снижение значений данного показателя положительно сказывается на долговечности каркаса в условиях воздействия длительной циклической нагрузки.

Клинические результаты представлены описанием двух клинических случаев имплантации протеза «ТиАра» в аортальную позицию.

Клинический пример № 1. Женщина 75 лет поступила в клинику ФГБУ «ННИИПК им. акад. Е. Н. Мешалкина» Минздрава РФ с жалобами на одышку при минимальной физической нагрузке, эпизоды потери сознания. По данным ЭхоКГ, при поступлении: конечный диастолический объем левого желудочка (КДО ЛЖ) – 88 мл, фракция выброса (ФВ ЛЖ) – 69 %; аортальный стеноз с обызвествлением створок (площадь отверстия 0,7 см², пиковый градиент давления – 100 мм рт. ст., средний – 53 мм рт. ст.); диаметр фиброзного кольца аортального клапана – 21 мм.

После проведенного обследования и определения показаний к хирургическому лечению пациентке выполнена операция в объеме протезирования аортального клапана биологическим протезом «ТиАра» № 23. На операции протез имплантирован в субкоронарную супрааннулярную позицию по описанной выше методике.

Интраоперационно выполнена ЭхоКГ с целью оценки функции протеза: пиковый транспротезный градиент давления ($\Delta P_{\text{пик}}$) составил 9 мм рт. ст. при частоте желудочковых сокращений (ЧЖС) 75 в мин, при ЧЖС 90 в мин – 12 мм рт. ст. и при ЧЖС 120 в мин – 13 мм рт. ст. Зафиксировано полное раскрытие створок в систолу с хорошим их смыканием в диастолу, минимальная аортальная регургитация.

Течение послеоперационного периода без осложнений. По данным контрольной ЭхоКГ: КДО ЛЖ – 90 мл, ФВ ЛЖ – 65 %; в аортальной позиции биологический протез, раскрытие створок полное, регургитация 1-й степени, незначительная по объему.

Больная выписана на 14-е сутки после операции в удовлетворительном состоянии.

Клинический пример № 2. Женщина 71 года поступила в клинику ФГБУ «ННИИПК им. акад. Е. Н. Мешалкина» Минздрава РФ с жалобами на периодические давящие боли в области сердца без четкой связи с физической или эмоциональной нагрузкой, головокружение. После проведенного обследования установлен диагноз выраженного аортального стеноза. По данным ЭхоКГ: КДО ЛЖ – 63 мл, ФВ ЛЖ – 74 %. Створки аортального клапана изменены грубым кальцинозом. Площадь аортального отверстия – 0,5 см², пиковый градиент давления – 126 мм рт. ст., средний – 73 мм рт. ст.

После определения показаний к хирургическому лечению пациентке выполнена операция протезирования аортального клапана биологическим протезом «ТиАра» № 23. Протез фиксирован по описанной выше методике. Интраоперационно выполнена ЭхоКГ: $\Delta P_{\text{пик}}$ при ЧЖС 70 в мин соста-

вил 15 мм рт. ст., ЧЖС 90 в мин – 13 мм рт. ст., ЧЖС 120 в мин – 3 мм рт. ст.

Послеоперационный период протекал с явлениями постгипоксической энцефалопатии II степени с положительной динамикой на момент выписки. Пациентка выписана на 14-е сутки после операции в удовлетворительном состоянии.

Обсуждение

В последние годы материалы с памятью формы находят все более широкое применение в медицине, в частности в кардиохирургии. В хирургии аортальных пороков сердца это прежде всего протез для транскатетерной имплантации «Core Valve» (Medtronic Inc., США) [12]. Данный протез используется в тех случаях, когда открытая операция сопряжена с высоким риском осложнений, особенно у пожилых пациентов [10]. Однако никогда ранее нитинол не применяли для создания каркасных биопротезов.

В каркасном биопротезе неподвижный контур приводит к излишнему напряжению как створок, так и структур аортального корня, что увеличивает риск развития дисфункции в отдаленном периоде [16]. Бескаркасные биопротезы сохраняют естественную биомеханику корня аорты, снижая нагрузки на отдельные элементы конструкции и улучшая тем самым отдаленные результаты. С другой стороны, сложность фиксации биопротеза, лишённого каркаса, заставляет многих хирургов воздержаться от его имплантации [4].

Новый ксеноперикардальный протез «ТиАра» представляет собой компромисс между каркасной и бескаркасной конструкциями – упрощенная методика имплантации сокращает время окклюзии аорты, т. к. не требуется формировать две линии фиксации [6], а каркас из сверхэластичного материала не только позволяет сохранить подвижность структур аортального корня, но и сделать протез более удобным для хирурга.

При анализе собственного опыта применения различных моделей бескаркасных биопротезов и данных других исследователей становятся очевидными достоинства супрааннулярной субкоронарной позиции имплантации протеза с фиксацией однорядным обвивным швом. Такая техника позволяет надежно фиксировать протез, при этом размер имплантируемого клапана превышает размер фиброзного кольца на 2–4 мм. Положительным аспектом такой методики является, помимо уменьшения времени окклюзии аорты, возможность оперативного вмешательства у пациентов с «узким фиброзным кольцом» без выполнения аортоаннулопластики.

Эти преимущества позволяют считать аортальный биопротез «ТиАра» перспективным для широкого клинического использования, в особенности у пациентов старше 65 лет, число которых в России растет год от года.

Выводы

1. Использование сверхэластичного никелида титана в качестве материала для опорного каркаса позволяет повысить подвижность элементов конструкции и уменьшить протяженность зон высокого напряжения, которые могут служить предиктором дегенеративных изменений в биоматериале.

2. Результаты первого опыта, полученные в рамках клинического исследования, позволяют рекомендовать применение биологического протеза «ТиАра» при хирургическом лечении аортальных пороков сердца у больных пожилого и старческого возраста.

ЛИТЕРАТУРА

1. Материаловедение / Б. Н. Арзамасов [и др.] М.: Машиностроение, 1986. 384 с.
2. Биопротезы клапанов сердца в России: опыт трех клиник / Л. С. Барбараш [и др.] // Патология кровообращения и кардиохирургия. 2011. №2. С. 21–26.
3. ГОСТ Р 52379–2005. Надлежащая клиническая практика. Введ. 2006. 01. 01. М.: Стандартинформ. 39 с.
4. Отдаленные результаты протезирования аортального клапана бескаркасными биопротезами «Кемерово-АБ-Моно», «Кемерово-АБ-Композит» и «Кемерово-АБ-Нео» / А. М. Караськов [и др.] // Патология кровообращения и кардиохирургия. 2011. № 4. С. 23–28.
5. Протезирование аортального клапана бескаркасным биопротезом «Кемерово-АБ-Нео»: непосредственные результаты / Д. А. Астапов [и др.] // Патология кровообращения и кардиохирургия. 2012. № 1. С. 23–26.
6. Тактические и технические аспекты имплантации ксеноаортального бескаркасного биопротеза «Кемерово-АБ-Композит Нео» / А. М. Караськов [и др.] // Патология кровообращения и кардиохирургия. 2007. № 3. С. 15–19.
7. *Auricchio F, Taylor R. L.* Shape-Memory Alloys: Modeling and Numerical Simulations of the Finite-Strain Superelastic Behavior. *Computer Methods in Applied Mechanics and Engineering*. 1996. Vol. 143. P. 175–194.
8. *Auricchio F, Taylor R. L., Lubliner J.* Shape-Memory Alloys: Macromodeling and Numerical Simulations of the Superelastic Behavior. *Computer Methods in Applied Mechanics and Engineering*. 1997. Vol. 146. P. 281.
9. Biological artificial valve dysfunction – single centre, observational echocardiographic study in patients operated on before age 65 years / M. Maciejewski [et al.] // *Arch. Med. Sci.* 2011. Vol. 7. P. 993–999.
10. Comparison between transcatheter and surgical prosthetic valve implantation in patients with severe aortic stenosis and reduced left ventricular ejection fraction / M. A. Clavel [et al.] // *Circulation*. 2010. Vol. 122. P. 1928–1936.
11. Effect of surgeon on transprosthetic gradients after aortic valve replacement with Freestyle stentless bioprosthesis and its consequences: a follow-up study in 587 patients / A. Albert [et al.] // *J. Cardiothorac. Surg.* 2007. Vol. 2. P. 40. URL: <http://www.cardiothoracicsurgery.org/content/2/1/40>.
12. Expanding the eligibility for transcatheter aortic valve implantation: the trans-subclavian retrograde approach using the III generation CoreValve revalving system / S. Fraccaro [et al.] // *JACC Cardiovasc. Interv.* 2009. Vol. 2. P. 828–833.
13. *García Páez J. M., Carrera A., Herrero E. J.* Influence of the selection of the suture material on the mechanical behavior of a biomaterial to be employed in the construction of implants. Part 1: Calf pericardium // *J. Biomater. Appl.* 2001. Vol. 16 (1). P. 47–67.
14. *Gubins H., Reichensperner H.* Which patients benefit from stentless aortic valve replacement // *Ann. Thorac. Surg.* 2009. Vol. 88. P. 2061–2008.
15. Mid-term follow up of a novel bioprosthesis in aortic valve surgery / M. Doss [et al.] // *J. Heart Valve Dis.* 2012. Vol. 21. P. 753–757.
16. *Kobayashi J.* Stentless aortic valve replacement: an update // *Vasc. Health Risk Manag.* 2011. Vol. 7. P. 345–351.
17. *Lin S., Akula P., Gu L.* Mechanical Performance of Bovine Pericardial Bioprosthetic Valves // *J. Med. Devices.* 2013. Vol. 7(3).
18. Performance of stentless versus stented aortic valve bioprosthesis in the elderly patient: a prospective randomized trial / M. Doss [et al.] // *Eur. J. Cardiothorac. Surg.* 2003. Vol. 23. P. 299–304.
19. Retrospective clinical analysis of stented vs. stentless porcine aortic valve replacement / M. Vrandečić [et al.] // *Eur. J. Cardiothorac. Surg.* 2000. Vol. 18. P. 46–53.

Статья поступила 30.09.2013

Ответственный автор за переписку:

Журавлева Ирина Юрьевна – главный научный сотрудник отдела экспериментальной и клинической кардиологии ФГБУ «НИИ КПССЗ» СО РАМН, доктор медицинских наук, профессор

Адрес для переписки:

Журавлева И.Ю., 650002, г. Кемерово, Сосновый бульвар, д. 6
Тел: 8 (3842) 64-16-53
E-mail: juravl_irina@mail.ru

Corresponding author:

Irina Yu. Zhuravleva – chief research associate of experimental and clinical cardiology department of FSBI RI for CICVD, SB RAMS, Dr. Med. Sci., Professor

Correspondence address:

I. Yu. Zhuravleva, 6, Sosnoviy blvd.,
Kemerovo, 650002
Tel.: +7 (3842) 64-16-53
E-mail: juravl_irina@mail.ru